QL
430.2
C52
1866
MOLL

SMITHSONIAN
LIBRARIES

SMITHSONIAN INSTITUTION LIBRARIES

SMITHSONIAN INSTITUTION LIBRARIES

Mr. Marquin
J. Chéron

RECHERCHES

POUR SERVIR

A L'HISTOIRE DU SYSTÈME NERVEUX

DES

CÉPHALOPODES DIBRANCHIAUX

Division of Mollusks
Sectional Library

PAR

JULES CHÉRON
Docteur ès sciences.

PARIS
IMPRIMERIE DE E. MARTINET
RUE MIGNON, 2
1866

QL
430.2
C52
1866
MOLL

A Mr Olivier Magnin Pandor
Souvenir affectueux.
J. Cheron

RECHERCHES

POUR SERVIR

A L'HISTOIRE DU SYSTÈME NERVEUX

DES

CÉPHALOPODES DIBRANCHIAUX

J CHERON

Division of Mollusks
Sectional Library

PAR

JULES CHÉRON
Docteur ès sciences.

PARIS
IMPRIMERIE DE E. MARTINET
RUE MIGNON, 2
1866

SMITHSONIAN INSTITUTION
JAN 18 1950
C
NATIONAL MUSEUM

594.5
.C52
Moll.

RECHERCHES

POUR SERVIR

A L'HISTOIRE DU SYSTÈME NERVEUX

DES

CÉPHALOPODES DIBRANCHIAUX

INTRODUCTION.

Le système nerveux des Vertébrés supérieurs a été depuis quelques années l'objet d'un nombre considérable de travaux. Les Vertébrés inférieurs, et en particulier les Poissons, ont aussi donné lieu à de nombreuses recherches. Quant au système nerveux des Invertébrés, sauf un petit nombre d'exceptions, il n'a été étudié que d'une manière assez superficielle, et les descriptions et les figures que contiennent plusieurs ouvrages classiques sont souvent défectueuses et inexactes, au moins en ce qui se rapporte aux animaux qui font l'objet de ce travail.

Les recherches sur les Invertébrés ont été pour la plupart dirigées vers l'embranchement des Annelés, soit sur des animaux dont les éléments du système nerveux pouvaient être observés par transparence (Insectes, Annélides, etc.), soit sur des types plus élevés (Écrevisse, Homard).

L'embranchement des Mollusques n'a été, à ma connaissance, l'objet d'aucun travail spécial ayant pour but d'étudier les éléments anatomiques et la structure du système nerveux. Parmi ces animaux, la classe des Céphalopodes, dont l'organisation est si élevée et si remarquable, m'a paru devoir présenter un véritable intérêt.

Au début de mes recherches, j'avais l'intention de me borner à l'étude des éléments histologiques et de la structure des centres nerveux; mais n'ayant pas tardé à m'apercevoir du désaccord profond des différents auteurs, des erreurs et des omissions commises par la plupart, je me suis vu obligé de commencer par une étude descriptive minutieuse.

Mes observations portent sur quatre espèces, appartenant chacune à un genre différent :

1° L'Élédone (*Eledone moschatus*, Lam.), espèce très-commune dans la Méditerranée, et que l'on trouve en grand nombre sur le marché de Marseille.

2° Le Poulpe (*Octopus vulgaris*, Lam.), que l'on prend moins souvent que l'espèce précédente, sans qu'il soit rare cependant, et que j'ai vu quelquefois vivant sur le marché.

3° La Sèche (*Sepia officinalis*, Linn.), espèce commune dans toutes nos mers.

4° Le Calmar (*Loligo vulgaris*, Lam.), un peu plus rare que les trois précédents.

J'ai vu encore, sur le marché de Marseille, le Calmar sagitté, qui paraît être rare, et une seule fois j'ai trouvé, parmi les petits Calmars et les petites Sèches vendus sous le nom de *Sépions*, un seul individu de la Sépiole de Rondelet.

J'ai donc eu à ma disposition quatre espèces de Céphalopodes dibranchiaux : deux Octopodes et deux Décapodes, qui font l'objet de ce travail.

Aristote paraît avoir eu des idées assez exactes sur l'organisation des Céphalopodes (1). Dans son mémoire sur le Poulpe, Cuvier affirme que ce grand naturaliste a connu leur histoire et leur anatomie à un degré vraiment étonnant, et que les modernes n'ont presque rien ajouté à ce qu'il a dit de la première, et l'ont peu trouvé en défaut sur la seconde.

Aristote, dans son *Historia Animalium*, s'étend longuement

(1) Aristote, *De historia Anim.*, lib. IV, c. 1 et 8; lib. V, c. 6 et 18; lib. VI, c. 13; lib. VIII, c. 2 et 30; lib. IX, c. 36; *De part. an.*, lib. IV, c. 9.

sur les organes des sens, dont il veut démontrer l'existence, mais dont il ne recherche pas le siége, si ce n'est pour la vue et le toucher.

Swammerdam (1), dans une lettre à Redi, décrit et figure le cerveau de la Sèche ; il confond les nerfs labiaux et buccaux avec les nerfs des bras, et croit que le ganglion sus-pharyngien est formé par la réunion de ces derniers. Mais il a bien vu les nerfs optiques et leurs ganglions, ainsi que le ganglion étoilé et le nerf de la nageoire.

Alexandre Monro (2) a entrevu les centres nerveux du Calmar. Il est difficile de s'en faire une idée d'après cette description. Quant aux autres parties du système nerveux, il n'en est pas question.

Scarpa a donné une description très-succincte du système nerveux de la Sèche (3) ; quoique très-incomplète, cette description n'en est pas moins une des meilleures. Il figure un plexus nerveux stomacal, mais il le fait provenir à tort des nerfs viscéraux : erreur singulière, qui depuis lors a été reproduite bien des fois.

N. Tilesius a donné aussi une description du système nerveux de la Sèche (4). Il fait provenir les nerfs des bras de la masse sus-œsophagienne, et commet bien d'autres erreurs. Son mémoire est accompagné de figures qui paraissent empruntées au *Biblia Naturæ*.

Il n'est personne qui ne connaisse le magnifique mémoire de Cuvier sur les Céphalopodes (5). Ceux-là seuls qui suivront pas à pas, comme je l'ai fait, les descriptions du grand naturaliste français, pourront se faire une idée exacte de leur remarquable précision. Si je suis assez heureux pour ajouter quelques détails relatifs au système nerveux, je ne puis, d'autre part, que confirmer hautement les résultats d'un aussi beau travail.

(1) Swammerdam, *Biblia Naturæ*, 1738.

(2) A. Monro, *The Structure and Phys. of Fishes*, Edinburgh, 1785.

(3) Scarpa, *Traité des organes de l'ouïe et de l'odorat*, 1789.

(4) N. Tilesius, *Syst. nerv. de la Sèche*, dans *Mag. anat. d'Isenf. Camm. et Rosenmüller*, 1800, p. 205, pl. 11.

(5) Cuvier, *Mémoire sur les Céphalopodes et leur anatomie*, 1817.

Blainville signale pour la première fois l'existence du ganglion stomacal (1).

Grant n'a guère fait que suivre, sur l'*Octopus ventricosus* (2), ce que Cuvier avait observé chez l'*Octopus vulgaris*.

Dix ans plus tard, dans une monographie de la *Sepiola vulgaris*, il s'est occupé de tout, excepté du système nerveux (3).

Delle Chiaje, dans ses différents ouvrages (4), a donné des descriptions et des figures du système nerveux de trois Céphalopodes, *Octopus macropus*, *Loligo vulgaris*, *Sepia officinalis*. On est surpris des inexactitudes et des erreurs accumulées par cet anatomiste ; il serait long de les relever une à une, aussi ne mentionnerai-je que le passage où il s'exprime ainsi en parlant du cerveau : « Il celebre Cuvier lo crede diviso in parte anteriore » bianca quadrata e nella posteriore bigia et quasi globosa, deno- » minando quella cervello e questa cervelletto ; ma tali partico- » larità non sono confermate dal fatto, poichè nello stato di fres- » chezza vi manca qualumque separazione e i colorito è sempre » bianco giallastro. » Ce que Cuvier avait dit est pourtant d'une parfaite exactitude, et il est étonnant que faisant des observations sur des animaux frais, et plus de vingt ans après la publication du mémoire de Cuvier, le savant naturaliste de Naples se soit ainsi trompé.

Férussac et d'Orbigny, dans leur bel ouvrage sur les Céphalopodes (5), n'ont rien ajouté aux connaissances antérieurement acquises, au moins en ce qui concerne la question qui nous occupe.

Le travail de R. Garner, publié en 1834 (6), contient une foule de faits nouveaux, importants et bien observés. C'est la Sèche qui est le sujet de ses observations. Il a vu les connexions du

(1) De Blainville, art. Seiche du *Dict. des sc. nat.* Paris, 1827.

(2) Grant, in *Edinb. new Phil. Journ.*, vol. II, 1827.

(3) Grant, *Trans. of Zool. Society*. London, 1825, vol. I, p. 77.

(4) Delle Chiaje, *Anim. senza vert. dell' regno di Napoli*, 1841, tav. 29, 30, 31.

(5) Férussac et d'Orbigny, *Histoire naturelle générale et particulière des Mollusques céphalopodes acétabulifères*. Paris, 1834.

(6) R. Garner, *Trans. Linn. Society*. London, t. XVII, 1834 : *On the Nerv. System of Mollusc. Animals*.

ganglion sus-pharyngien avec le cerveau et le ganglion en patte-d'oie, le dédoublement de la commissure antérieure, et il a parfaitement constaté les rapports si intéressants de ces différentes parties. La figure qu'il a donnée du collier œsophagien, et qui a été reproduite dans l'édition illustrée du *Règne animal* de Cuvier, est bien certainement la meilleure de celles que j'ai vues dans les différents auteurs. Toutefois ses descriptions des nerfs viscéraux et palléaux laissent singulièrement à désirer. Ainsi, R. Garner prétend que de nombreux filets émanés du viscéral se rendent à l'œsophage et au ganglion stomacal ; je dois dire que jamais il ne m'a été donné de voir semblables connexions, et je ne puis croire à leur existence, vu le soin tout particulier que j'ai mis à les rechercher. Quant aux filets qui du palléal se porteraient à l'œsophage, c'est encore en vain que je les ai cherchés. Dans la partie théorique de son travail, cet auteur s'efforce d'assimiler les différentes parties des centres nerveux des Céphalopodes à celles des Poissons; de là il arrive à conclure que les Mollusques occupent dans l'échelle animale un rang supérieur à celui des Insectes.

R. Owen, dans son beau mémoire sur le Nautile (3), s'étend assez longuement sur le système nerveux de la Sèche. Une analyse de ce mémoire a été faite par le même dans le *Cyclopædia*, à l'article Céphalopodes ; c'est à ce dernier ouvrage que j'ai emprunté les détails suivants. R. Owen paraît être le premier qui ait vu les petits ganglions qui se trouvent sur les nerfs optiques, entre les deux mamelons des ganglions de ces nerfs. Il fait remarquer qu'on ne les observe pas chez le Poulpe comme dans la Sèche et le Calmar. Chez le Poulpe aussi bien que chez l'Élédone, ces petits ganglions existent parfaitement.

Comme dans le travail de Garner, nous voyons le ganglion stomacal en connexion avec les filets des viscéraux, il n'est pas question des filets œsophagiens. R. Owen considère la masse sous-œsophagienne comme formée de quatre ganglions; je démon-

(1) Rich. Owen, *Memoir on the pearly Nautilus*. London, 1832. — *Cyclopædia of Anat. and Phys.*, 1835-1836.

trerai dans le courant de ce travail, que cette masse est formée par la réunion intime de six ganglions aussi bien que la masse sus-œsophagienne, de façon que douze ganglions constituent le collier. Dans la partie théorique, l'auteur s'efforce de démontrer que l'idée de Cuvier sur la partie postérieure de la masse sus-œsophagienne qu'il considérait comme un cervelet, est inadmissible, et il termine en cherchant des points de comparaison entre les différentes parties des centres nerveux des Céphalopodes, et celles qui constituent ces mêmes centres chez les Vertébrés.

Nous arrivons maintenant aux travaux de Brandt (1). Les descriptions et les figures de cet anatomiste sont d'une grande exactitude. Il ne s'est point arrêté à la forme du collier œsophagien, et quoiqu'il fasse une description complète du système nerveux de la Sèche, c'est sur le stomato-gastrique qu'il a surtout porté son attention (2).

Le premier, il signale l'existence de deux ganglions en avant du collier, ganglions qu'il rapporte l'un et l'autre au système de la vie organique. Je démontrerai plus loin que le ganglion qui est situé en avant de la masse nerveuse sus-œsophagienne, chez la Sèche et chez le Calmar, doit être rapporté au système de la vie animale, et que l'uniformité de la composition du cerveau et du système stomato-gastrique persiste, par cela même, dans les Décapodes, aussi bien que dans les Octopodes que j'ai étudiés. Brandt fait remarquer que le ganglion stomacal n'est point en communication directe avec le cerveau en forme de collier, mais bien avec le ganglion sous-pharyngien par l'intermédiaire de deux filets nerveux qui rampent sur l'œsophage.

Wharton Jones, dans une *Note* (3) *sur l'œil du Calmar commun* (*Loligo vulgaris*), celui-là même sur lequel portent mes observations, affirme qu'aussitôt après leur naissance, les fibres qui traversent les enveloppes de l'œil s'entrecroisent de façon que les inférieures vont former la partie supérieure, et les supérieures la partie inférieure de la rétine.

(1) Brandt, *Medicinische Zool.* Berlin, 1829.

(2) Brandt, *Ann. des sc. nat.*, 2e série, 1836, t. V.

(3) Wharton Jones, *Lond. and Edinb. Phil. Mag.*, 1836, January.

Je n'ai pas vu cet entrecroisement, et ce qui me fait supposer qu'il y a là une erreur produite par la révolution de l'œil sur son axe dans la préparation, c'est que le dessin de Wharton Jones représente ce renversement; et d'une autre part, les fibres sont figurées couvrant toute la calotte sphérique interne du globe oculaire. Or, il résulte de mes observations, que chez les quatre espèces que j'ai étudiées, les fibres nerveuses fournies par le ganglion pénètrent dans l'œil suivant deux circonférences très-rapprochées et parallèles.

Il me semble utile de dire ici quelques mots au sujet du mémoire de Van Beneden sur l'Argonaute (1). La forme du cerveau décrite et figurée par cet anatomiste ressemble beaucoup à ce que j'ai vu chez les Céphalopodes qui font l'objet de ce travail. En parlant de la masse sus-œsophagienne, qui est composée de trois parties, il s'exprime ainsi : « La partie postérieure ou la » troisième est la plus volumineuse de toutes. Elle occupe à elle » seule plus d'étendue que les deux autres. La composition est » aussi toute différente. On aperçoit à sa surface des sillons lon- » gitudinaux qui la divisent en six colonnes, et qui sont, sans » doute, l'indication de la direction des fibres. » Van Beneden ne signale point la présence d'un ganglion sus-pharyngien, comme chez la Sèche et le Calmar, et cependant le cerveau n'est composé que de deux bandes, et de cette partie postérieure que Cuvier a comparée au cervelet. Il ne m'a pas été possible de me procurer un Argonaute, je le regrette, car il eût été fort intéressant d'étudier à un point de vue comparatif des centres nerveux qui ressemblent beaucoup à ceux des Céphalopodes que j'ai étudiés, et de voir s'il n'est pas possible de ramener ceux de l'Argonaute, soit au type des Octopodes, soit à celui des Décapodes.

Enfin, tout récemment, M. Hensen a publié dans le journal de Siebold et Kölliker un grand mémoire sur l'œil des Céphalopodes (2). Ce travail serait tout à fait en dehors de mes études, si

(1) Van Beneden, *Mémoire sur l'Argonaute*, dans *Exerc. Zoothom.* Bruxelles, 1839.

(2) Hensen, *Ueber das Auge einiger Cephalopoden*, in *Siebold und Kölliker Zeitschrift für wissensch. Zool.*, t. 15, fig. 69, p. 115, avril 1865.

l'auteur n'avait donné un magnifique dessin du ganglion optique, et s'il ne s'était occupé de sa structure. Il a vu le nerf pénétrer dans le ganglion et fournir des divisions dichotomiques de plus en plus ténues. Il a bien vu aussi les tubes nerveux de la rétine tirer leur origine des fibrilles pâles; mais il s'est trompé, je crois, lorsqu'il considère ces fibrilles comme les dernières divisions du nerf optique. Il semble n'avoir vu, ni les cellules si communes dans le ganglion, ni les noyaux libres qui accompagnent les ramifications du nerf optique.

Quant à la structure des centres nerveux des Céphalopodes, personne, à ma connaissance, ne s'en est occupé. Un des dessins de Delle Chiaje ferait croire pourtant que ce naturaliste a soupçonné l'existence de deux matières de coloration différente dans l'intérieur du cerveau.

Je ne connais pas de travaux spéciaux sur l'histologie du système nerveux des Mollusques, et par conséquent sur l'histologie du système nerveux des Céphalopodes. Hannover, Helmholtz, Erhenberg et plusieurs autres micrographes, ont étudié les éléments anatomiques du système nerveux des Mollusques, mais je n'ai trouvé dans leurs ouvrages rien de particulier aux animaux qui nous occupent.

Depuis Newport, de nombreux travaux ont été faits sur le système nerveux des Invertébrés, étudié au point de vue histologique. La plupart de ces travaux ont porté sur les Annelés, et M. Faivre, dans son beau *Mémoire sur l'histologie comparée du système nerveux de quelques Annélides* (1), a résumé de la façon la plus complète l'état actuel de nos connaissances sur ce sujet. Pour tout ce qui touche à la question d'historique relative à l'histologie du système nerveux des Invertébrés, je ne saurais donc mieux faire que de renvoyer au mémoire que je viens de citer.

(1) *Ann. des sc. nat.*, 4e série, t. V et VI.

CHAPITRE PREMIER.

ANATOMIE DESCRIPTIVE.

ÉLÉDONE.

I

Le cerveau de l'Élédone (*Eledone moschatus*) présente, tant par sa forme extérieure que par sa structure, un degré de perfection supérieur à celui de quelques autres Céphalopodes, tels que la Sèche (*Sepia officinalis*) et le Calmar (*Loligo vulgaris*), sur le système nerveux desquels j'ai continué les mêmes observations, dont j'exposerai le résultat dans la suite de ce travail.

Chez l'Élédone comme chez les autres Céphalopodes, nous trouvons une boîte crânienne, incomplète il est vrai, terminée en avant et en arrière par une membrane fibreuse à travers laquelle passent l'œsophage, les branches de l'aorte, le conduit des glandes salivaires postérieures, et les nerfs fournis par les deux portions des centres nerveux, qui, réunies par des commissures, forment le collier œsophagien.

Une membrane qui enveloppe immédiatement ce système nerveux central envoie des prolongements qui, accompagnant les nerfs, leurforment une véritable gaîne, un névrilème.

Il existe, en outre, entre la boîte crânienne et la membrane d'enveloppe du collier, une matière gélatineuse et transparente, de façon que les masses nerveuses sont loin de remplir la cavité qui les renferme.

Je décrirai d'abord le collier œsophagien, réservant à la partie supérieure le nom de *cerveau*, comme l'a fait Cuvier dans son Mémoire sur le Poulpe, et à la partie inférieure le nom de *masse sous-œsophagienne* ou *inférieure du collier*.

A. — CERVEAU, OU MASSE SUPÉRIEURE DU COLLIER OESOPHAGIEN.

Lorsqu'on enlève la partie supérieure de la boîte cartilagineuse qui renferme le cerveau, cet organe, mis à nu (1), se présente enveloppé de sa membrane, divisé en deux portions distinctes de forme, d'aspect et de couleur.

Ces deux parties sont continues et limitées par un sillon, sur lequel je reviendrai en faisant la description de cet organe.

a. Portion postérieure, cervelet de Cuvier.

Cette portion est hémisphérique, légèrement aplatie dans le sens transversal, libre en arrière, continue en avant avec la portion antérieure.

Des bandelettes blanches dirigées parallèlement d'avant en arrière décrivent des quarts de cercle sur cette demi-sphère, et alternent avec des bandelettes de largeur égale et d'une couleur gris clair, d'autant plus facile à distinguer, que l'observation est faite sur un animal plus frais. Si, au contraire, il a été conservé dans l'alcool ou dans tout autre liquide pendant quarante-huit heures seulement, la distinction de ces différentes parties est à peu près impossible.

Les bandelettes ou raies blanches sont au nombre de sept; les bandelettes grises sont au nombre de six, sans compter le sillon, de couleur grise aussi, qui sépare le cervelet de la portion antérieure, et qui est en contact avec les deux dernières bandelettes blanches de chaque côté.

Ces raies correspondent, ainsi que le prouve l'étude des éléments anatomiques faite à l'aide du microscope, les premières à la substance blanche, et les secondes à cette substance formée de noyaux libres, que je désignerai désormais sous le nom de substance grise.

Cuvier, dans son Mémoire sur le Poulpe, désignant par le nom

(1) Fig. 1 et 47.

de cerveau toute la masse sous-œsophagienne, considère comme étant le cervelet la portion que je viens de décrire, et réserve le nom de cerveau proprement dit à celle dont la description va suivre.

b. Portion antérieure, cerveau proprement dit (Cuvier).

Cette portion antérieure est de forme presque rectangulaire, aplatie et taillée en biseau antérieurement. D'arrière en avant, nous la voyons divisée en trois bandes transversales et parallèles, d'une largeur sensiblement la même, séparées entre elles par deux sillons de couleur grise qui présentent très-peu de profondeur.

Sous le rapport de l'aspect et de la forme, rien de particulier ne caractérise les bandes postérieures ; mais la troisième présente cela de remarquable qu'elle est divisée dans le sens antéro-postérieur par un sillon large et presque sans profondeur, perpendiculaire à ceux dont j'ai déjà parlé, de sorte que les deux moitiés de cette bande s'arrondissent sur leurs limites latérales en calottes sphériques, dont le relief peu sensible demande assez souvent le secours de la loupe pour être aperçu.

Du bord latéral du cervelet et du même point de la bande postérieure, s'étend une lame de substance nerveuse, mince en avant et en arrière, plus épaisse au milieu, qui unit postérieurement la masse sus-œsophagienne à la masse sous-œsophagienne. C'est la commissure postérieure (1).

Un peu au-dessus de ce bord du cervelet, naissent de chaque côté les nerfs optiques (2) dirigés en dehors.

Au-dessus du nerf optique, émergent trois petits nerfs (3), l'un immédiatement au-dessus, les autres un peu plus en avant et en bas.

Du bord libre de la bande antérieure se détachent des nerfs,

(1) Fig. 47.
(2) Fig. 47, n° 5.
(3) Fig. 47, n° 6.

cinq de chaque côté. Quatre, plus fins, sont destinés aux lèvres, le cinquième se distribue à la masse buccale.

Le bord latéral de cette même bande émet un large cordon qui va s'unir au ganglion en patte d'oie, portion antérieure de la masse sous-œsophagienne. C'est la commissure antérieure (1).

B. — MASSE INFÉRIEURE OU SOUS-OESOPHAGIENNE DU COLLIER.

Elle est large et épaisse. Deux fois plus longue que la masse supérieure, on peut lui considérer six faces séparées les unes des autres par des arêtes émoussées (2).

En arrière, elle se prolonge sous la masse supérieure d'une quantité égale au quart de sa longueur, et en avant d'une longueur à peu près équivalente.

Aussitôt après avoir pénétré dans le collier, les deux branches de l'aorte donnent naissance à deux artères destinées à la masse buccale. Ces deux collatérales accompagnent l'œsophage et le canal commun aux glandes salivaires postérieures, tandis que les branches aortiques, changeant de direction, traversent en son milieu, obliquement de haut en bas et d'arrière en avant, la masse sous-œsophagienne, après avoir contourné l'œsophage à droite et à gauche. Toute la portion nerveuse située en avant de cette ouverture est légèrement oblique de haut en bas par rapport à la partie antérieure, désignée par Cuvier sous le nom de *ganglion en patte d'oie*.

Lorsque, après avoir ouvert le manteau sur la face ventrale et renversé les deux portions de l'entonnoir divisé, on découvre les nerfs viscéraux, il suffit de les suivre vers leur origine, en ouvrant la membrane qu'ils traversent au sortir de la boîte crânienne, pour mettre à nu la face postérieure de la masse sous-œsophagienne.

Elle est blanche, aplatie transversalement, limitée sur les par-

(1) Fig. 47.
(2) Fig. 2 et 47.

ties latérales et en bas par les trois quarts d'une circonférence sous-tendus par une corde qui représente le bord de la face supérieure en contact avec l'œsophage.

Tout à fait en bas naissent à côté l'un de l'autre, sur la ligne médiane, les deux nerfs viscéraux (1) ; immédiatement en dehors de ceux-ci, nous voyons les postérieurs de l'entonnoir (2). Sur cette portion de circonférence on voit ensuite un espace libre après lequel, au point d'union du bord circulaire avec le bord de la face supérieure, sortent aussi deux nerfs en dehors et en haut (3). Le palléal et son accessoire.

En avant de ces derniers, sur la face latérale de la masse sous-œsophagienne, se trouve un petit nerf. C'est l'ophthalmique (4) postérieur et supérieur.

Le bord supérieur des faces latérales est uni à la masse sus-œsophagienne du collier par les commissures, dont je parlerai plus loin.

La face inférieure, légèrement concave en son milieu dans le sens transversal, et convexe suivant sa longueur, présente à considérer les points d'origine de plusieurs paires nerveuses.

A une distance sensiblement égale des deux extrémités, prend naissance le nerf antérieur de l'entonnoir (5) en dedans et en avant de la cavité auditive. Ce nerf est séparé de son congénère par les branches de l'aorte qui traversent la masse sous-œsophagienne un peu en arrière de leur origine (6).

A une distance à peu près égale du point d'émergence des nerfs viscéraux et des antérieurs de l'entonnoir, naissent deux branches nerveuses destinées aux parois de la grande veine (7). Elles traversent un canal creusé dans le cartilage au-dessus et en dedans de la cavité de l'oreille.

Un peu en arrière et en dehors de l'antérieur de l'entonnoir,

(1) Fig. 2, nos 9 et 16, et fig. 47, n° 9.
(2) Fig. 2, nos 7 et 8.
(3) Fig. 2, nos 5 et 6, et fig. 47, n° 8.
(4) Fig. 47, n° 7.
(5) Fig. 2, n° 4. et fig. 47, n° 10.
(6) Fig. 2, α.
(7) Fig. 2, n° 22, et fig. 47, n° 11.

apparaît l'auditif (1), qui se porte en bas et se divise en deux branches.

En avant et en dehors de celui-ci, se trouvent plusieurs petits nerfs : ce sont les ophthalmiques inférieurs (2).

La portion antérieure de la masse sous-œsophagienne du collier, ou ganglion en patte d'oie, donne naissance en avant aux huit nerfs destinés aux bras (3).

A l'origine du nerf qui se rend au bras supérieur, sur sa face externe, se voit un filet nerveux dirigé en haut et en avant; il est destiné aux parties musculaires de la tête.

Entre le nerf du bras inférieur et celui qui est au-dessus, naissent quatre autres petits filets disposés sur deux lignes parallèles, l'une supérieure, l'autre inférieure. Les uns et les autres sont aussi destinés aux muscles de la tête; ils se portent en avant et en bas (4).

Le plus souvent il existe des nerfs interbrachiaux (5) qui suivent la même direction que ceux des bras, et se perdent dans les masses musculaires de la tête.

C. — COMMISSURES.

Lorsqu'on a ouvert latéralement la boîte cartilagineuse dans laquelle est contenu l'organe nerveux central, en détruisant la paroi interne de l'orbite, on peut apercevoir et étudier facilement les commissures, après avoir renversé de bas en haut le ganglion optique détaché du globe oculaire (6).

Pour unir les deux masses qui constituent le collier nerveux, il n'existe que deux commissures : l'une, antérieure, étroite et mince ; l'autre, postérieure, épaisse et large. Elles sont séparées

(1) Fig. 2, n° 3, et fig. 47, n° 12.
(2) Fig. 47, n° 13.
(3) Fig. 2, n° 1, et fig. 47, n° 14.
(4) Fig. 2 et fig. 47.
(5) Fig. 47.
(6) Fig. 47.

par un espace assez étendu qui donne passage à une artère (1).

La commissure postérieure descend en arrière du bord latéral inférieur du cervelet, du bord analogue de la bande postérieure du cerveau et d'une portion de la bande moyenne. Mince sur ses limites antérieure et postérieure, elle est beaucoup plus épaisse en son milieu, où elle est renforcée par les fibres descendantes du nerf optique qui se portent à la masse sous-œsophagienne. Cette commissure s'unit à la masse inférieure du collier, un peu en arrière de sa partie moyenne.

La commissure antérieure, plus mince et plus étroite, est représentée par une lame blanche de substance nerveuse formée de fibres parallèles. Sa direction est légèrement oblique d'arrière en avant. Elle est fournie par la bande antérieure et par une portion de la bande moyenne du cerveau, qui semblent se prolonger dans le sens transversal et s'atténuer suivant la largeur. Elle se perd dans la partie postérieure du ganglion en patte d'oie, en arrière de l'origine du nerf destiné au bras supérieur.

Il existe donc de chaque côté deux commissures : l'une, postérieure, qui unit le cervelet et les deux premières bandes du cerveau à la portion postérieure et à la portion moyenne de la masse sous-œsophagienne ; l'autre, antérieure, étroite et mince, servant de moyen d'union entre les deux bandes antérieures du cerveau et le ganglion en patte d'oie.

Je ferai remarquer que la bande moyenne se divise pour fournir un faisceau à chacune des commissures ; la même disposition s'observe chez les autres Céphalopodes étudiés dans ce travail.

II.

Nerfs auxquels le collier nerveux donne naissance.

Nous avons vu qu'un certain nombre de paires nerveuses tirent leur origine des deux masses qui constituent le collier œsophagien ; suivant l'ordre déjà adopté, je décrirai d'abord les nerfs fournis d'arrière en avant par la masse supérieure, c'est-à-dire :

(1) Fig. 47, *a*.

Le nerf optique (1).
Le nerf olfactif (2).
Les trois nerfs ophthalmiques supérieurs (3).
Les nerfs des lèvres (4).
Le nerf buccal (5).

Ensuite ceux qui naissent de la masse sous-œsophagienne :

Le nerf viscéral (6).
Le nerf postérieur de l'entonnoir (7).
Le nerf palléal et son accessoire (8).
L'ophthalmique postérieur et supérieur (9).
Le nerf de la grande veine (10).
Le nerf auditif (11).
Le nerf antérieur de l'entonnoir (12).
Les ophthalmiques inférieurs (13).
Les nerfs antérieurs de la tête, supérieur et inférieurs (14).
Les nerfs des bras (15).
Les interbrachiaux (16).

NERFS FOURNIS PAR LA MASSE SUS-ŒSOPHAGIENNE.

Nerf optique.

Au niveau du sillon grisâtre qui sépare le cervelet de la première bande transversale, immédiatement au-dessus de la com-

(1) Fig. 1, n° 2, et fig. 47, n° 5.
(2) Fig. 1, n° 7.
(3) Fig. 1, n° 4, et fig. 47, n° 6.
(4) Fig. 1, n° 9.
(5) Fig. 1, n° 8.
(6) Fig. 2, n°s 9 et 16, et fig. 47, n° 9.
(7) Fig. 2, n°s 7 et 8.
(8) Fig. 2, n°s 5 et 6, et fig. 47, n° 8.
(9) Fig. 47, n° 7.
(10) Fig. 2, n° 22, et fig. 47, n° 11.
(11) Fig. 2, n° 3, et fig. 47, n° 12.
(12) Fig. 2, n° 4, et fig. 47, n° 10.
(13) Fig. 47, n° 13.
(14) Fig. 47.
(15) Fig. 47, n° 14.
(16) Fig. 47.

missure postérieure et en son milieu, sort le nerf optique volumineux et court (1). Il se porte de dedans en dehors, enveloppé de la membrane qui recouvre le cerveau.

La section de ce nerf faite en ce point est elliptique.

Il traverse un trou percé dans le cartilage, qui le fait pénétrer dans l'orbite, où il se renfle aussitôt en un volumineux ganglion, le ganglion optique.

Ganglion optique. — Deux fois plus large qu'épais, il est d'une forme à peu près carrée (2). Du côté du cerveau il est mamelonné en avant et en arrière.

Nous trouvons sur le ganglion optique, un peu en arrière du point où le nerf le pénètre, un petit ganglion hémisphérique (3). Plusieurs fois j'ai pu suivre le nerf olfactif jusque dans l'intérieur de cet organe.

Suivant son bord externe, le ganglion optique fournit un grand nombre de filets nerveux qui pénètrent dans l'œil sur deux rangées parallèles, représentant deux moitiés de cercle du globe oculaire disposées horizontalement.

Nerf olfactif.

De la base du petit ganglion placé sur le trajet du nerf optique, un peu en arrière de son axe, entre les deux mamelons que présente le ganglion de ce nerf, nous voyons naître le nerf olfactif (4).

Il est extrêmement ténu; aussi est-il souvent difficile de l'apercevoir, si l'on n'a préalablement modifié son aspect par l'emploi d'un réactif tel que l'acide chromique, par exemple. Son diamètre est à peine d'un dixième de millimètre. Il longe la paroi interne de l'orbite, contre laquelle il est maintenu par une membrane fine et transparente. Il traverse ensuite le cartilage en arrière et en dedans. Après avoir rampé sur les masses muscu-

(1) Fig. 1, n° 2, et fig. 47, n° 5.
(2) Fig. 1, n° 3.
(3) Fig. 1, n° 6.
(4) Fig. 1, n° 7.

laires de la tête, séparé de la peau par une membrane très-mince, il se charge de substance ganglionnaire à son extrémité (1). Les fibres qui en partent se divisent en un grand nombre de filets extrêmement fins (2), qui embrassent une poche membraneuse ouverte à l'extérieur, et qui a la forme d'une outre.

Cette poche est formée par la peau très-amincie et se trouve placée à l'angle que fait le manteau en se continuant avec la tête.

Nerfs ophthalmiques supérieurs.

Il existe chez l'Élédone trois petits nerfs qui naissent au-dessus et en avant du nerf optique, des bandes postérieure et moyenne du cerveau (3).

Le plus antérieur (4) se porte aux membranes de l'œil, au-dessus de l'organe d'aspect glandulaire qui entoure le ganglion optique. On peut suivre ses rameaux jusqu'à la paupière supérieure.

Les deux autres traversent aussi le cartilage et se perdent dans les muscles du globe oculaire ; il est fort difficile de les suivre.

Nerf des lèvres.

De chaque côté de la ligne médiane naissent du bord libre de la troisième bande les quatre petits nerfs destinés aux lèvres (5). En dehors et un peu au-dessous, un nerf d'un volume plus considérable se rend à la masse buccale, nerf buccal (6).

Le plus externe de ces filets nerveux destinés aux lèvres se porte en dehors et en bas en croisant le nerf buccal, au-dessus duquel il passe. Il rampe, ainsi que les autres, sur la membrane transparente du sinus veineux, dans lequel se trouve contenue la masse du bec ; puis il se porte à la lèvre externe, en se divisant en trois

(1) Fig. 6, n° 2.
(2) Fig. 6, n° 3.
(3) Fig. 47, n° 6.
(4) Fig. 1, n° 4.
(5) Fig. 1, n° 9
(6) Fig. 1, n° 8.

filets : un supérieur, un inférieur et un moyen ; ce dernier peut être considéré comme la branche terminale de ce nerf.

Les deux filets nerveux qui sont les plus rapprochés de la ligne médiane sont très-fins. Ils cheminent sur la membrane du sinus veineux, et se divisent bientôt en deux rameaux. Chacun de ceux-ci se subdivise, et ainsi de suite, de façon à former avec les ramuscules des autres filets un véritable plexus destiné à la lèvre postérieure.

Le troisième nerf, en partant de la ligne médiane, est un peu plus volumineux, et se comporte de la même manière que ceux dont je viens de parler.

Nerf buccal.

Le nerf buccal (1) naît de l'angle antéro-externe de la bande antérieure ou troisième bande du cerveau.

Plus volumineux que les nerfs des lèvres, il se divise en arrivant à la partie postérieure de la masse du bec, en trois rameaux ; un inférieur, un supérieur ou récurrent, un moyen. Il se porte à la face interne du sinus, et abandonne la membrane transparente aussitôt après avoir pénétré dans son intérieur.

Des trois rameaux, l'un se distribue à la face externe du bec, c'est le rameau moyen. Le rameau inférieur (2) se porte en bas et en dedans, pour se perdre dans les masses musculaires de la bouche, où il se divise en plusieurs filets. Le plus interne de ces derniers se dirige vers son congénère, au-dessous de l'orifice par lequel le conduit excréteur commun des glandes salivaires postérieures pénètre dans la bouche.

La troisième branche fournie par le nerf buccal, rameau supérieur ou récurrent, se perd dans le ganglion sous-œsophagien (3), dans lequel il pénètre obliquement de dehors en dedans, en contact avec l'artère buccale (4). Cette artère naît de l'aorte

(1) Fig. 1, n° 8, et fig. 3, n° 1.
(2) Fig. 3, n° 2.
(3) Fig. 3, n° 3.
(4) Fig. 3, *c*.

au niveau de l'orifice postérieur du canal œsophagien, et donne trois rameaux qui se distribuent à la face externe et supérieure de la masse buccale, après avoir traversé le névrilème du ganglion et passé au-dessous de cette branche récurrente du nerf buccal. De ces trois rameaux artériels, deux seulement sont visibles sur le dessin. Les trois branches fournies par le nerf buccal ne se séparent point au même niveau. La branche récurrente naît la première, la moyenne semble continuer la direction première du nerf, et l'inférieure prend son origine un peu en avant de la branche supérieure. En somme, elles naissent si rapprochées les unes des autres, que l'on peut les considérer comme le résultat d'une véritable trifurcation.

NERFS FOURNIS PAR LA MASSE SOUS-OESOPHAGIENNE.

Grand nerf viscéral.

Le grand nerf viscéral (1) naît de la portion postérieure oblique de la masse sous-œsophagienne, de chaque côté de la ligne médiane, en son point le plus abaissé. Il traverse la membrane fibreuse qui postérieurement ferme la boîte crânienne, et pénètre entre le péritoine et l'enveloppe musculaire du corps, longeant le tronc commun des veines de la tête, qu'il suit, ainsi que le rectum (2) et le conduit de la poche du noir (3), jusqu'au niveau des cavités urinaires.

Il décrit, à partir de ce point, une courbe à concavité antérieure qui le ramène sur le côté, en le faisant passer entre le conduit excréteur de la glande sexuelle (4), qui est au-dessous, et celui des cavités urinaires, qui est placé au-dessus (5). Il arrive ainsi dans le ligament charnu qui soutient la branchie (6), et le parcourt dans toute sa longueur, en se réfléchissant en avant et en dehors.

(1) Fig. 2, nos 9 et 16.
(2) Fig. 2, *g*.
(3) Fig. 2, *k*.
(4) Fig. 2, *m*.
(5) Fig. 2, *r*.
(6) Fig. 2, *l*.

Dans son trajet, il donne de nombreuses branches et porte plusieurs ganglions.

D'abord, au niveau de l'anus il fournit une grosse branche (1) qui, née en dedans, se recourbe aussitôt en dehors, passe entre le tronc principal et le péritoine, et distribue ses nombreux filets dans toute l'enveloppe musculaire du corps et dans la partie postérieure du filet de l'entonnoir (2). A droite, cette branche fournit un rameau très-grêle destiné à la portion courbe du rectum (3). A gauche, elle donne un ramuscule très-fin destiné à la partie antérieure du même organe.

Dans la portion de son trajet où il côtoie le rectum, le nerf viscéral fournit à cet organe quelques filets (4); il en donne aussi quelques-uns aux muscles de la cloison et à la poche du noir (5).

Immédiatement en arrière de la cloison, le nerf de droite et celui de gauche communiquent par un filet anastomotique d'une finesse extrême, absolument transversal (6), qui passe entre le rectum et la poche du noir, situés au-dessous, et le foie, placé au-dessus. Ce filet est très-difficile à bien voir.

Au point où le nerf se porte plus en dehors, il donne aussi deux filaments très-longs et très-ténus. Le premier peut être suivi sur l'enveloppe des cavités urinaires; le second, plus externe et beaucoup plus long, se bifurque sur les mêmes cavités, et sa branche externe peut être suivie jusque sur l'enveloppe de la glande sexuelle.

Derrière le conduit excréteur des glandes sexuelles, on voit accolé sur la partie postérieure du nerf un petit ganglion, ganglion fusiforme (7), duquel partent quatre ou cinq rameaux. On peut poursuivre l'un d'eux sur le tube excréteur de la glande sexuelle, oviducte ou conduit spermatique; d'autres pénètrent

(1) Fig. 2, n° 10.
(2) Fig. 2, n° 9.
(3) Fig. 2, n° 18.
(4) Fig. 2, n° 20.
(5) Fig. 2, n° 19.
(6) Fig. 2, n° 21.
(7) Fig. 2, n° 12, et fig. 5.

dans les cavités urinaires ou se distribuent sur le vaisseau branchio-cardiaque. Parmi ces derniers, quelques filets se dirigent du côté de la branchie, tandis que d'autres suivent le vaisseau jusqu'au cœur aortique, dans les parois musculaires duquel j'en ai suivi plusieurs.

A une petite distance, en dehors du ganglion fusiforme et en contact immédiat avec la poche désignée par Cuvier sous le nom de *cœur branchial*, on trouve un ganglion un peu plus volumineux que le précédent et beaucoup moins adhérent au corps du nerf ; je le désignerai sous le nom de *ganglion du cœur branchial* (1). Ce ganglion a une forme assez régulièrement lenticulaire. Il donne sur la moitié postérieure de son bord libre un grand nombre de filets, la plupart destinés au cœur branchial ; quelques-uns suivent le vaisseau qui en part, en se dirigeant vers la branchie. Un rameau le contourne en dedans, et pénètre profondément dans la glande sexuelle (2).

Parvenu dans le ligament charnu de la branchie, le nerf viscéral se renfle en un petit ganglion (3) au niveau de chaque feuillet branchial ; il s'en trouve donc de dix à douze, suivant les individus. Chacun de ces ganglions est couché un peu obliquement sur le nerf, dans le sens du rameau artériel de chaque feuillet. Ils ont une forme ovalaire, et leur extrémité libre ou externe fournit un pinceau de filaments grêles destiné à chaque feuillet branchial.

Nerf postérieur de l'entonnoir.

Il naît de la portion postérieure de la masse sous-œsophagienne, immédiatement en dehors du grand nerf viscéral (4). Il se dirige en arrière et en bas, entre la tunique musculeuse qui enveloppe le foie et la paroi supérieure de l'entonnoir. Il traverse cette der-

(1) Fig. 2, n° 13, et fig. 7.
(2) Fig. 2, n° 14.
(3) Fig. 2, n° 15, et fig. 11
(4) Fig. 2, n°s 7 et 8.

nière après un court trajet, et rampe alors au-dessous de la membrane interne de cet organe.

Ce nerf se divise en trois groupes de rameaux : l'antérieur, plus grêle, et le moyen, à filets divergents qui se rendent à la base du tube ; le postérieur, qui se distribue au pilier musculaire de l'entonnoir.

Nerf palléal, ou nerf du ganglion stellatum.

Il prend naissance, comme j'ai eu occasion de le dire déjà, de la masse sous-œsophagienne, au point où la face postérieure s'unit à la supérieure en dehors (1).

Il traverse avec son accessoire la membrane fibreuse qui ferme en arrière la cavité crânienne.

Dirigé en arrière et en dehors, il s'adosse au péritoine, au contact duquel il chemine jusqu'au niveau de la glande salivaire (2) postérieure du même côté. Il passe alors sur le pilier musculaire de l'entonnoir, et traverse obliquement de dedans en dehors et d'avant en arrière le pilier de la tête (3), pour se terminer dans le ganglion étoilé, immédiatement en dehors du pilier qu'il vient de traverser, au-dessous de la membrane transparente qui revêt intérieurement le manteau.

Ganglion étoilé. — La masse nerveuse, que Cuvier a désignée sous le nom de *ganglion étoilé*, a une forme obscurément triangulaire, un peu plus longue que large.

Ce ganglion reçoit en haut et en dedans le nerf palléal, qui, dans l'Élédone aussi bien que dans le Poulpe, lui est entièrement destiné. Il donne en dehors une douzaine de branches qui pénètrent dans les couches musculaires du manteau, où elles se ramifient de manière à former un véritable plexus.

En arrière, deux branches plus longues et d'un volume plus considérable que les précédentes sont destinées à la partie postérieure de la bourse.

(1) Fig. 47, n° 8, et fig. 2, n° 6.
(2) Fig. 2, *p*.
(3) Fig. 2, *y*.

De la face adhérente du ganglion partent aussi des rameaux nerveux qui se distribuent à l'organe sur lequel il est placé.

Le bord interne du ganglion étoilé ne fournit jamais aucun nerf.

Sa face libre est lisse, immédiatement en rapport avec la membrane transparente qui recouvre la face interne du manteau.

Nerf accessoire du palléal.

Il sort de la cavité crânienne par l'ouverture de la membrane fibreuse qui donne passage au nerf palléal. Son origine semble se confondre avec celle de ce nerf.

Il se porte (1) transversalement vers la région dorsale, dans les masses musculaires de laquelle il se termine, en fournissant des filets à la partie supérieure du pilier de la tête et à la calotte du côté correspondant (2).

Nerf ophthalmique postérieur et supérieur.

On trouve un autre petit nerf sur la masse sous-œsophagienne, un peu en avant et au-dessus de l'accessoire du palléal (3).

Il se porte en dehors, traverse le cartilage, pénètre dans l'orbite au-dessus de la masse d'aspect glandulaire qui enveloppe le ganglion optique. Arrivé à la partie postérieure et supérieure du globe oculaire (4), il se renfle en un petit ganglion qui émet quelques rameaux. J'ai pu suivre les plus superficiels jusqu'à la paupière.

Nerf de la grande veine.

De la face inférieure de la masse sous-œsophagienne, en avant

(1) Fig. 2, n° 5.
(2) Fig. 2, *f*.
(3) Fig. 47, n° 7.
(4) Fig. 1, n° 5.

du grand nerf viscéral, naissent les nerfs de la grande veine, quelquefois au nombre de deux de chaque côté (1).

Ils sont très-grêles et se portent d'abord d'arrière en avant, parallèlement à la face inférieure de la masse sous-œsophagienne. Ils s'engagent ensuite dans l'épaisseur du cartilage entre les deux cavités auditives, en se réfléchissant de haut en bas, en arrière des nerfs antérieurs de l'entonnoir auxquels ils semblent accolés.

Ils se réfléchissent de nouveau d'avant en arrière à la sortie du cartilage, se divisant en un grand nombre de filets qui se distribuent aux parois de la grande veine.

Nerf auditif.

Sur les limites latérales de la face inférieure de la masse sous-œsophagienne du collier, apparaissent les nerfs auditifs en dehors et un peu en arrière des nerfs antérieurs de l'entonnoir (2).

Chacun d'eux se dirige aussitôt en bas et en arrière et pénètre dans la cavité auditive correspondante, divisé en deux branches qui forment un cercle complet autour de la poche membraneuse, partie principale de l'organe, sur laquelle s'étalent de nombreux rameaux.

Nerf antérieur de l'entonnoir.

Ce nerf prend naissance à la face inférieure de la masse sous-œsophagienne, à distance sensiblement égale de ses deux extrémités (3).

Il est séparé de son congénère par les deux branches de l'aorte citées plus haut. Dès son origine, il s'engage dans un canal creusé verticalement dans le cartilage, en dedans et en avant des cavités auditives, et fournit une branche grêle qui se porte en avant et en bas. Elle traverse le cartilage dans un canal long et étroit, et

(1) Fig. 2, n° 22, et fig. 47, n° 11.
(2) Fig. 2, n° 3, et fig. 47, n° 12.
(3) Fig. 47, n° 10, et fig. 2, n° 4.

se distribue aux muscles qui unissent l'entonnoir à la tête sur la ligne médiane.

Au point où le nerf principal sort du conduit cartilagineux, il fournit une deuxième branche en avant. Celle-ci se porte aussitôt en arrière avec une troisième branche qui s'est détachée du nerf plus bas et postérieurement. Elles se divisent l'une et l'autre en un grand nombre de filets qui s'anastomosent entre eux et se distribuent à la partie moyenne de l'entonnoir et à la face externe et supérieure de la calotte. Les dernières ramifications arrivent jusqu'à la face ventrale de l'entonnoir, sur la ligne médiane, de façon que cet organe est entouré d'un véritable plexus nerveux.

Le nerf principal, après avoir fourni ces trois branches, se réfléchit en avant, et parvenu à peu près à l'union du tiers antérieur de l'entonnoir avec les deux tiers postérieurs, il se bifurque. La bifurcation inférieure se renfle en un ganglion d'un volume assez considérable qui a la forme d'un grain d'orge. Ce ganglion porte à son extrémité antérieure un petit mamelon pédiculé, duquel partent de nombreux filets très-fins.

La bifurcation supérieure se divise en deux branches qui continuent leur trajet vers l'extrémité libre de l'entonnoir, fournissant dans tous les sens un grand nombre de rameaux et de ramuscules, qui contribuent à former le plexus nerveux dont j'ai parlé plus haut.

Nerfs ophthalmiques inférieurs.

Je désigne ainsi les paires nerveuses (1) qui prennent naissance sur la face latérale de la masse sous-œsophagienne du collier, au-dessus et un peu en avant des nerfs antérieurs de l'entonnoir. Ils pénètrent obliquement dans l'orbite, en traversant le cartilage au-dessous du nerf optique.

L'antérieur ne porte point de ganglion et envoie des rameaux jusqu'à la paupière. Le moyen porte un ganglion, et sa distribution est la même que celle du nerf supérieur, qui est muni d'un

(1) Fig. 47, n° 13.

renflement ganglionnaire analogue. Le nerf postérieur se distribue aux muscles qui meuvent le globe oculaire.

Nerfs des bras.

A leur naissance, les nerfs qui sont fournis par le ganglion en patte d'oie, portion antérieure de la masse sous-œsophagienne du collier (1), se portent d'arrière en avant et un peu en dehors vers la base des bras, appliqués sur la face interne de la grande cavité musculaire qui contient le bec, maintenus sur cette paroi par une membrane fibreuse autre que celle sur laquelle rampent les nerfs labiaux. On les voit par transparence à travers cette membrane.

A la base des bras, ils sont reliés par un même cordon nerveux qui décrit par conséquent une circonférence. Ce cordon se dédouble au niveau de chaque nerf : une portion s'unit à angle droit avec le nerf, l'autre passe en dedans de celui-ci et va rejoindre l'autre faisceau du cordon pour s'en séparer de nouveau. Cette disposition a été vue et figurée par Cuvier dans son mémoire sur le Poulpe.

On n'observe, au niveau de ces dédoublements et de ces anastomoses, rien qui puisse porter le nom de ganglion, car le microscope ne m'a pas permis d'y voir aucun corpuscule ganglionnaire.

Chacun des nerfs pénètre dans le canal creusé dans l'axe de chaque bras, accompagné d'une artère.

L'Élédone ne porte sur ses bras qu'une seule rangée de ventouses. Au niveau de chacune d'elles, sur le côté interne du nerf, est appliqué un renflement ganglionnaire (2) ayant la forme d'un segment d'ellipsoïde adhérent au nerf par sa base. De ces ganglions partent de nombreux filets très-fins qui pénètrent dans les muscles du bras et se distribuent aussi aux ventouses.

Les nerfs des bras sont entourés, surtout au niveau des renflements ganglionnaires, d'un tissu lâche, réticulé, dont il est difficile de déterminer la nature. Je m'en occuperai en étudiant les éléments anatomiques du système nerveux.

(1) Fig. 47, n° 41.
(2) Fig. 2, n° 2.

Nerfs antérieurs de la tête et nerfs interbrachiaux.

A la face externe du nerf du bras supérieur, à son origine, nous trouvons un rameau nerveux d'un volume assez considérable, qui se porte en haut, en avant et en dedans, dans les parties charnues de la tête (1).

Entre le nerf du bras inférieur et celui qui est immédiatement au-dessus, se trouvent quatre filets nerveux sur deux lignes parallèles, l'une supérieure, l'autre inférieure ; ils se dirigent en avant et en bas, et se distribuent aussi aux masses musculaires formées par la réunion des bases des bras.

Il en est de même de deux rameaux qui accompagnent le plus souvent le nerf du deuxième bras et celui du troisième. Ce sont les nerfs que j'ai désignés sous le nom d'interbrachiaux.

III

(Système nerveux de la vie organique (stomato-gastrique).

On sait que, outre le système de la vie animale, il existe chez la plupart des Invertébrés, des ganglions et des nerfs destinés aux organes nutritifs, à l'appareil digestif en particulier. C'est le stomato-gastrique, étudié par Brandt dans les Céphalopodes, chez lesquels il est très-apparent.

Je démontrerai qu'il offre la plus grande analogie chez les animaux de cette classe qui font l'objet de cette étude, et que les différences signalées par Brandt ne proviennent que d'une interprétation erronée des parties du cerveau.

Chez l'Élédone, il est constitué par deux ganglions que réunissent des nerfs très-longs, qui fournissent eux-mêmes de nombreux filets. Ce sont : le ganglion sous-pharyngien, adhérent à la masse du bec, et le ganglion stomacal, placé entre le gésier, l'estomac spiral et le rectum, du côté inférieur de l'appareil digestif. Ces deux centres sont réunis par des filets qui suivent la surface de l'œsophage dans toute sa longueur.

(1) Fig. 47.

Le ganglion sous-pharyngien est adhérent à la surface de la masse du bec, dans l'angle aigu que forme l'œsophage avec celle-ci, entre les deux glandes salivaires antérieures qui le recouvrent sur les côtés, de sorte qu'on ne le voit bien qu'après avoir écarté ces glandes. Il est parfaitement symétrique ; il me suffira donc de le décrire d'un côté tel qu'il se présente dans le dessin (1).

J'ai déjà dit que le nerf buccal se divise en trois branches, dont une revient en arrière se perdre dans le ganglion ; c'est là le seul point par lequel il soit en communication avec le système nerveux central.

Vu par côté, il a une forme assez irrégulièrement triangulaire. Son angle inféro-antérieur reçoit la branche du nerf buccal ; par sa face antérieure et son angle supérieur il donne quatre nerfs, qui sont, en allant de bas en haut : 1° un filet grêle qui pénètre dans la masse musculaire du bec au-dessous de la crosse que fait l'artère ; 2° une branche plus volumineuse, qui se rend à la glande salivaire dans laquelle elle se perd ; 3° un petit rameau qui pénètre dans la masse du bec au-dessous de l'œsophage, et 4° un filet assez gros qui s'accole à l'œsophage, et pénètre avec lui dans la masse buccale. Par son angle postérieur le ganglion fournit deux nerfs destinés à l'œsophage, dans les parois duquel le premier ne tarde pas à se perdre. Le nerf postérieur (2) suit l'œsophage dans toute sa longueur. Arrivé au niveau du jabot, le nerf de droite s'accole à celui de gauche, à la face ventrale du tube digestif sur lequel on suit jusqu'à l'estomac un filet très-visible. Ces deux nerfs donnent des rameaux très-grêles dans tout leur parcours, et surtout au niveau du jabot.

Le ganglion stomacal (3) est adhérent, comme je l'ai dit déjà, à cette portion du tube digestif dans laquelle s'ouvrent l'estomac spiral et les conduits biliaires, et où commence le rectum. Sa forme et presque son volume sont ceux d'un grain d'orge. Il reçoit en avant le filet nerveux qui vient du ganglion sous-

(1) Fig. 3.
(2) Fig. 3, n° 4.
(3) Fig. 4.

pharyngien (1), et donne par le même point des rameaux nombreux (2) destinés au gésier ; ceux-ci remontent dans l'espèce de gouttière que forme la portion musculaire de cet organe, le contournent et se perdent dans son épaisseur. La partie postérieure du ganglion, un peu plus large que l'antérieure, fournit deux groupes de filets : le premier, destiné à l'estomac spiral (3), arrive sur la petite courbure de ce diverticulum, auquel il se distribue ; le second fournit des filaments qui suivent le rectum, mais que je n'ai pu distinguer que sur une petite étendue, et d'autres qui s'accolent aux conduits hépatiques (4) et pénètrent dans le foie, où je les ai perdus.

POULPE.

I

Chez le Poulpe (*Octopus vulgaris*), la masse sus-œsophagienne du collier et la masse sous-œsophagienne ne sont pas dans le même rapport que chez l'Élédone. En effet, chez ce dernier, l'inférieure est à peu près deux fois plus longue que la supérieure. Dans le Poulpe, au contraire, l'une et l'autre présentent des dimensions sensiblement égales.

MASSE SUS-OESOPHAGIENNE.

Nous découvrons en arrière, sur le cervelet (5), des bandelettes dirigées dans le sens antéro-postérieur, comme chez l'Élédone ; seulement ces bandelettes blanches, au lieu d'être au nombre de sept, sont réduites à cinq, et les bandelettes grises à quatre par conséquent. L'aspect de cette partie est remarquable par la courbe tortueuse qu'offrent les bandelettes blanches moyennes et externes.

La portion antérieure du cerveau se présente formée de trois

(1) Fig. 4, n° 2.
(2) Fig. 4, n° 5.
(3) Fig. 4, n° 4.
(4) Fig. 4, n° 3.
(5) Fig. 48, n° 4.

bandes blanches transversales, séparées par des sillons d'une couleur gris clair.

La première de ces bandes, c'est-à-dire la postérieure, est très-bombée ; les deux autres sont plus déprimées au contraire, ce qui donne à cette portion antérieure la forme d'un coin.

Le nerf optique (1) occupe la même position que chez l'Élédone ; au-dessus et en avant nous observons seulement deux nerfs ophthalmiques supérieurs (2).

Le cervelet, la première et une portion de la deuxième bande, donnent naissance latéralement à la commissure postérieure.

La troisième bande se prolonge, et se réfléchit en avant et en bas pour constituer la commissure antérieure, à la constitution de laquelle la deuxième prend part. Son bord libre émet cinq paires de nerfs destinées à la masse buccale et aux lèvres.

MASSE INFÉRIEURE OU SOUS-OESOPHAGIENNE DU COLLIER.

Comme je l'ai dit plus haut, la masse sous-œsophagienne est à peine plus longue que le cerveau ; elle a une forme presque rectangulaire. La portion qui est en arrière s'incline un peu en bas et en avant, séparée du ganglion en patte d'oie par le canal que traversent les branches aortiques pour gagner la face inférieure de ce ganglion.

Sur les limites de sa face postérieure nous voyons les origines des viscéraux en bas (3) ; en haut et en dehors, les palléaux et leurs accessoires (4).

En avant de ces derniers et un peu plus en haut, apparaît une petite branche nerveuse : c'est l'ophthalmique postérieur et supérieur (5).

Sur les faces latérales, en dehors et en avant des nerfs auditifs,

(1) Fig. 48, n° 5.
(2) Fig. 48, n° 6.
(3) Fig. 48, n° 9.
(4) Fig. 48, n° 8.
(5) Fig. 48, n° 7.

se trouvent deux ou trois petits nerfs destinés à l'orbite et à l'œil : ce sont les ophthalmiques inférieurs (1).

Sur la face inférieure se présentent d'arrière en avant les nerfs de la grande veine (2), les auditifs (3) et les antérieurs de l'entonnoir (4). Les branches aortiques qui ont traversé la masses ous-œsophagienne séparent chacun de ces nerfs de son congénère.

Le ganglion en patte d'oie donne naissance aux huit nerfs des bras.

Entre chacun de ceux-ci prennent leur origine de petits nerfs, les interbrachiaux, qui ont la même direction que les précédents, et se distribuent à la base des bras et aux parties charnues qui les unissent, c'est-à-dire à la grande cavité musculaire qui contient la masse buccale.

Entre le nerf du bras, qui est le plus inférieur, et celui qui est au-dessous, à leur origine, nous observons trois ou quatre petits filets nerveux qui se portent en bas, en dehors et en avant ; celui qui est le plus postérieur est beaucoup plus volumineux que les autres.

A la naissance du nerf du bras supérieur, il y a un autre nerf à peu près égal en grosseur au dernier que je viens de signaler ; il se dirige en haut, en dehors et en avant.

COMMISSURES.

Les commissures, au nombre de deux, comme chez l'Élédone, ont la même forme, et occupent la même position ; c'est-à-dire que l'antérieure, mince et étroite, est représentée par la troisième bande et une portion de la moyenne prolongée latéralement, et que la commissure postérieure part du bord inféro-latéral du cervelet et de la première bande transversale. La seconde bande,

(1) Fig. 48, n° 13.
(2) Fig. 48, n° 11.
(3) Fig. 48, n° 12.
(4) Fig. 48, n° 10.

dans le cerveau du Poulpe comme dans celui de l'Élédone, participe à la commissure postérieure.

II

Nerfs auxquels le collier nerveux donne naissance.

Les paires de nerfs émanées du collier sont à peu près les mêmes que dans l'Élédone. Les différences portent surtout sur la distribution ou sur la position, qui semblent varier un peu quelquefois.

NERFS FOURNIS PAR LA MASSE SUS-OESOPHAGIENNE.

Les nerfs fournis par cette masse sont d'arrière en avant :

Le nerf optique (1).
Le nerf olfactif.
Les nerfs ophthalmiques supérieurs (2).
Le nerf buccal (3).
Les nerfs des lèvres (4).

Le nerf optique, dont la section faite à son origine est presque circulaire, entre directement dans l'orbite, et se trouve porter en arrière de son axe, entre les deux mamelons du ganglion optique dans lequel il pénètre, le petit ganglion duquel naît le nerf olfactif.

Le nerf olfactif ne présente rien de particulier ; son petit ganglion est toujours d'un beau jaune d'or chez le Poulpe commun.

Les nerfs ophthalmiques supérieurs sont au-dessus et en avant du nerf optique. Le plus antérieur se distribue aux membranes de l'œil, et envoie des rameaux jusqu'à la paupière. Les autres sont destinés aux muscles moteurs du globe oculaire.

Le nerf ophthalmique postérieur et supérieur naît dans le

(1) Fig. 48, n° 5.
(2) Fig. 48, n° 6.
(3) Fig. 48.
(4) Fig. 48.

sillon qui sépare le cervelet de la masse sous-œsophagienne (1). Chez l'Élédone, il émane directement de cette dernière.

Ce nerf traverse le cartilage, pénètre dans l'orbite, et, après avoir passé sur la masse blanche qui entoure le ganglion optique, il se renfle en un petit ganglion, duquel partent des filets profonds et des filets superficiels qui arrivent jusqu'à la paupière.

Les nerfs buccaux, nés des angles antérieurs de la troisième bande du cerveau, se portent à la masse buccale, au-dessous des nerfs des lèvres, envoient une anastomose au ganglion sous-pharyngien, et se distribuent ensuite en se divisant.

Les nerfs labiaux se portent aux lèvres, et se subdivisent en nombreux filets longs et grêles.

NERFS FOURNIS PAR LA MASSE SOUS-OESOPHAGIENNE.

D'arrière en avant, les nerfs fournis par cette masse sont :

Le grand nerf viscéral (2) et le postérieur de l'entonnoir, qui ne s'en sépare qu'après un certain trajet.
Le palléal et son accessoire (3).
Le nerf de la grande veine (4).
Le nerf auditif (5).
Le nerf antérieur de l'entonnoir (6).
Les nerfs ophthalmiques inférieurs (7).
Les nerfs antérieurs de la tête.
Les nerfs des bras (8).
Les nerfs interbrachiaux (9).

Le grand nerf viscéral émane de la portion postérieure de la masse sous-œsophagienne et de son point le plus abaissé.

(1) Fig. 48, n° 7.
(2) Fig. 48, n° 9.
(3) Fig. 48, n° 8.
(4) Fig. 48, n° 11.
(5) Fig. 48, n° 12.
(6) Fig. 48, n° 10.
(7) Fig. 48, n° 13.
(8) Fig. 48, n° 14.
(9) Fig. 48.

On n'observe pas immédiatement en dehors l'origine du nerf qui existe chez l'Élédone, et qui se distribue à la portion postérieure de l'entonnoir et à la calotte.

Ce nerf se détache du viscéral, avec lequel il est d'abord confondu au moment où ce dernier contourne l'extrémité antérieure du foie pour gagner la face ventrale. L'un et l'autre de ces nerfs ont une distribution analogue à celle que nous avons observée dans l'Élédone. Le nerf viscéral longe les parois de la grande veine ; arrivé au niveau du conduit urinaire, on le voit se renfler en un petit ganglion, le ganglion fusiforme, qui envoie des filets nerveux sur le tube excréteur de la glande sexuelle (oviducte ou conduit spermatique), aux cavités urinaires, aux vaisseaux branchio-cardiaques du côté de la branchie et du côté du cœur aortique.

Le nerf poursuit son trajet vers la base de la branchie, se dirigeant en dehors ; arrivé au cœur branchial, il porte un gros ganglion lenticulaire qui lui semble appendu, et qui fournit de nombreux filets à cet organe et un filet très-long à la glande sexuelle.

Le grand nerf viscéral pénètre ensuite dans la branchie, et se renfle en ganglions au niveau de chaque feuillet. Dans tout son parcours, il fournit des rameaux, quelques-uns assez volumineux, d'autres très-grêles et très-longs. La disposition des uns et des autres est la même que dans l'Élédone. On observe, comme chez ce dernier, le filet anastomotique qui fait communiquer les deux nerfs en formant une anse en arrière de la cloison.

Les palléaux et leurs accessoires ne présentent aucune particularité qui nécessite une description spéciale.

Le nerf de la grande veine est assez grêle, il se porte en avant, presque au contact du nerf antérieur de l'entonnoir, puis il se réfléchit d'avant en arrière, en abandonnant le cartilage, dans l'intérieur duquel il était logé jusqu'alors.

Le nerf antérieur de l'entonnoir se dirige en bas, en se divisant en trois et quelquefois en quatre branches ; celle qui se réfléchit vers l'extrémité libre du tube ne porte point de ganglion, comme je l'ai observé chez l'Élédone.

En dehors du nerf antérieur de l'entonnoir, le nerf auditif prend naissance ; il se porte en arrière et en bas, entoure la capsule auditive de ses deux branches, et lui fournit un grand nombre de ramuscules nerveux.

Au-dessus de ce dernier, sur les faces latérales de la masse sous-œsophagienne, prennent naissance les nerfs ophthalmiques inférieurs. Le plus antérieur se distribue aux membranes de l'œil, et envoie des filets jusqu'à la paupière. Le plus postérieur, arrivé dans l'orbite, se renfle en un ganglion qui envoie des filets à la paupière ; un rameau peut être suivi jusque dans le pourtour de l'orbite.

La masse sous-œsophagienne donne naissance en avant par le ganglion en patte d'oie aux nerfs des huit bras. Après avoir rampé sous la membrane fibreuse qui les applique aux parois de la cavité musculaire qui contient la masse buccale, nous les voyons réunis à la base des bras par un cordon qui se dédouble au devant de chaque nerf et forme une anse ; cette disposition a été décrite et figurée par Cuvier.

Chaque nerf pénètre dans l'axe du bras correspondant, et la face interne porte des ganglions allongés qui s'inclinent à droite ou à gauche, suivant qu'ils correspondent à telle ou telle cupule.

A la base du nerf du bras supérieur, et au point d'origine du nerf du bras inférieur se trouvent plusieurs rameaux nerveux qui se perdent dans les muscles de la tête. Les interbrachiaux naissent entre les nerfs des bras, et se portent en avant dans les masses musculaires. Ces derniers existent toujours chez le Poulpe ; il n'en est pas de même chez l'Élédone.

III

Système nerveux de la vie organique (stomato-gastrique).

Dans le Poulpe, ce système ressemble beaucoup à ce que l'Élédone m'a montré. Les différences sont même si peu importantes, qu'une description détaillée me paraît inutile.

Le ganglion sous-pharyngien est un peu plus étroit que dans l'Élédone ; ses deux moitiés sont plus distinctes, de sorte que

Cuvier a pu le croire double ; mais la distribution des nerfs qui en sortent, et ses rapports avec le nerf buccal, sont les mêmes que dans l'Élédone.

Le ganglion stomacal ne présente aucun caractère particulier. Comme chez l'Élédone, il est logé dans l'espèce de sillon qui côtoie le gésier. En avant, il reçoit le filet de communication du ganglion sous-pharyngien ; il fournit par la partie supérieure des filets qui remontent sur le gésier, et par son extrémité postérieure un premier groupe de nerfs qui contournent le gésier, et se distribuent à son enveloppe musculaire ; un second, plus volumineux, est destiné à l'estomac spiral, et son développement est en rapport avec celui de ce diverticulum. Par son bord gauche, il donne au foie des filets qui suivent les canaux hépatiques, et deux branches rectales qu'il n'est pas possible de suivre au delà du point où le rectum sort de la grande cavité ventrale.

SÈCHE.

I

Le système nerveux central de la Sèche (*Sepia officinalis*) présente à considérer des différences assez remarquables, avec celui des deux Octopodes dont nous venons de nous occuper, surtout dans la disposition des parties qui le constituent.

Nous trouvons ici une boîte crânienne, comme chez l'Élédone et le Poulpe, fermée en avant et en arrière par une membrane fibreuse, à travers les ouvertures de laquelle passent les branches de l'aorte, l'œsophage, le conduit des glandes salivaires et les nerfs fournis tant par la partie sus-œsophagienne que par la partie sous-œsophagienne du collier nerveux.

La masse nerveuse centrale ne remplit point la cavité crânienne. Elle est enveloppée d'une membrane fibreuse qui envoie des prolongements en forme de gaîne (névrilème) aux nerfs qui en émanent.

Entre les centres nerveux et le cartilage, on trouve une substance gélatino-transparente que Siebold désigne sous le nom de *cartilage graisseux*.

Je décrirai d'abord le collier, comme je l'ai fait pour l'Élédone, désignant par le nom de cerveau la masse supérieure, réservant à la partie inférieure le nom de masse sous-œsophagienne du collier nerveux.

La description des nerfs fournis par chacune de ces parties trouvera place plus loin avec un article spécial pour le système stomato-gastrique.

A. — CERVEAU, OU MASSE SUPÉRIEURE DU COLLIER OESOPHAGIEN.

Si, après avoir détaché la membrane fibreuse qui ferme en arrière la cavité crânienne, on enlève la partie supérieure du cartilage qui forme la voûte de la boîte, on met à nu le cerveau (1), qui se présente sous la forme d'une masse arrondie légèrement atténuée en pointe en avant, présentant en arrière une bande qui dépasse la portion hémisphérique et se continue sur les côtés avec les nerfs optiques.

a. Portion postérieure (cervelet).

Nous ne trouvons point sur cette partie que Cuvier, dans le Poulpe, a désignée sous le nom de cervelet (2), les bandelettes longitudinales, alternativement grises et blanches que j'ai observées chez le Poulpe et chez l'Élédone.

La surface du cervelet est lisse et d'une couleur uniforme. Cette masse nerveuse est comme assise sur une bande large et épaisse qui la dépasse en arrière, et se continue avec les nerfs optiques par lesquels elle semble formée. En avant, elle est continue à la portion antérieure que je vais décrire. Elle s'unit à la masse inférieure par l'intermédiaire d'une commissure en partie formée par les fibres des nerfs optiques.

b. Portion antérieure, cerveau proprement dit.

Cette portion, beaucoup plus courte, beaucoup plus étroite, en somme moins volumineuse que la précédente, offre la forme

(1) Fig. 15, n° 1.
(2) Fig. 49, n° 7.

d'un trapèze dont la grande base est continue en arrière à la portion postérieure.

Elle est composée de deux bandes blanches transversales (1) séparées par un sillon grisâtre, analogue à celui qui sépare le cervelet de la première bande. Cette première bande est plus longue et plus large que l'antérieure, qui donne naissance, par chacun de ses angles libres, à un cordon nerveux (2) qui, s'adossant à son congénère, se rend à l'angle postérieur du ganglion sus-pharyngien (3), lequel doit être considéré comme représentant la troisième branche du cerveau que nous avons vue exister chez l'Élédone et le Poulpe, et qui semble manquer ici.

Une commissure, qui aboutit à la partie postérieure du ganglion en patte d'oie, se dédouble (4) et envoie un cordon postérieur à la deuxième bande, l'antérieur au ganglion sus-pharyngien. Ce ganglion, qui a été considéré par Brandt comme faisant partie du stomato-gastrique, n'est autre que la troisième bande transversale du cerveau, ainsi que je crois pouvoir le démontrer.

Ce ganglion, qui existe chez la Sèche et chez le Calmar, est de forme presque triangulaire et régulière. Il est situé au-dessus de l'œsophage, un peu en arrière du pharynx, dans le dédoublement de la membrane qui s'insère sur la masse buccale à la base des lèvres (5). Quatre cordons nerveux aboutissent à l'angle postérieur de ce ganglion. Les deux médians viennent de la deuxième bande du cerveau, de chacun de ses angles libres. Ils sont minces et aplatis. Les deux autres, situés l'un à droite et l'autre à gauche de ceux dont je viens de parler, représentent le dédoublement antérieur (6) de la commissure citée plus haut. Ils sont minces et aplatis comme les deux précédents.

De chaque angle antéro-latéral émane un autre cordon nerveux (7), à peu près égal à ceux dont je viens de parler. Il se

(1) Fig. 49, nos 5 et 6.
(2) Fig. 49, n° 2, et fig. 15.
(3) Fig. 49, n° 1, et fig. 15, n° 4.
(4) Fig. 49, n° 4.
(5) Fig. 17, n° 1.
(6) Fig. 49, n° 3.
(7) Fig. 17, n° 3.

porte au ganglion sous-pharyngien, enfermant ainsi le pharynx dans un cercle nerveux, et aboutissant à l'angle postérieur de ce ganglion. Le cordon nerveux, à son arrivée au ganglion sous-pharyngien, passe sous son névrilème, et donne des fibres qui s'entrecroisent avec celles du côté opposé; mais la majeure partie du faisceau longe le bord externe du ganglion et sort du névrilème à l'angle antérieur, pour former le nerf buccal (1) que fournit, chez le Poulpe et chez l'Élédone, la troisième branche transversale ou antérieure du cerveau.

Entre les origines de ces nerfs au ganglion sus-pharyngien, émanent du même organe une dizaine de rameaux nerveux très-fins destinés aux lèvres (2). En arrière de l'origine de ces mêmes nerfs qui se portent au ganglion inférieur, nous trouvons aussi quelques filets nerveux qui ont la même destination que les précédents. Les uns et les autres sont les analogues des nerfs labiaux observés chez le Poulpe et l'Élédone, le gros nerf qui part de l'angle antéro-latéral du ganglion sus-pharyngien étant l'analogue du nerf buccal.

Après cette description, il me paraît nécessaire de résumer les raisons qui me portent à séparer le ganglion sus-pharyngien du système stomato-gastrique, et à le considérer comme représentant la troisième bande du cerveau, qui semble manquer chez la Sèche et chez le Calmar.

Le cerveau du Poulpe et celui de l'Élédone présentent trois bandes transversales.

Du bord libre de la troisième bande, ou bande antérieure, émanent les nerfs des lèvres et les nerfs buccaux.

Une commissure unit la deuxième et la troisième bande à la masse sous-œsophagienne.

Le stomato-gastrique ne présente dans sa composition que deux ganglions : le stomacal et le sous-pharyngien. Ce dernier reçoit une anastomose du nerf buccal.

Si nous admettions l'hypothèse de Brandt, qui rapporte le ganglion sus-pharyngien au stomato-gastrique, le cerveau de

(1) Fig. 17, n° 5.
(2) Fig. 15, n° 5, et fig. 17, n° 2.

la Sèche et celui du Calmar n'auraient que deux bandes transversales.

Les nerfs des lèvres et les nerfs buccaux ne tireraient pas leur origine du cerveau, mais bien du stomato-gastrique.

Et le stomato-gastrique lui-même serait construit sur un plan différent de celui des Octopodes, puisqu'il serait constitué par trois ganglions : le stomacal, le sous-pharyngien et le sus-pharyngien.

Si, au contraire, on regarde le ganglion sus-pharyngien comme représentant la troisième bande du cerveau, et si, par conséquent, on le sépare du stomato-gastrique, on remarque :

Que les nerfs buccaux et les nerfs labiaux émanent de ce ganglion, comme ils émanent de la troisième bande chez le Poulpe et l'Élédone.

Que la commissure antérieure réunit la deuxième bande et le ganglion sus-pharyngien à la masse sus-œsophagienne, comme elle réunit à cette dernière la deuxième et la troisième bande chez les Octopodes.

Enfin, que le système stomato-gastrique est ramené à une composition identique, et que l'anastomose qui existe chez l'Élédone et le Poulpe entre le ganglion sous-pharyngien et le nerf buccal trouve son analogue, chez la Sèche et le Calmar, dans le passage de ce dernier nerf sous le névrilème du ganglion sous-pharyngien.

Cette comparaison, aussi bien que l'étude des éléments anatomiques qui m'a permis de retrouver dans le ganglion sus-pharyngien les grandes cellules polaires observées dans le cerveau, cellules dont je n'ai jamais constaté l'existence dans les ganglions sous-pharyngien et stomacal, me semblent des raisons suffisantes pour me permettre de ramener hardiment à un même type les centres nerveux du Poulpe, de l'Élédone, de la Sèche et du Calmar.

Le stomato-gastrique se trouve aussi ramené par ce fait à la même composition chez les Octopodes et chez les Décapodes.

B. — MASSE INFÉRIEURE OU SOUS-OESOPHAGIENNE DU COLLIER NERVEUX.

Nous avons à étudier ici une masse nerveuse composée de trois parties distinctes : l'une postérieure, la moins considérable ; une autre moyenne, séparée de la première par un sillon qui existe au niveau où le cartilage présente une ouverture pour le passage des branches de l'aorte. La troisième est l'analogue du ganglion en patte d'oie du Poulpe et de l'Élédone.

a. Portion postérieure.

Elle est située (1) à peu près sur le même plan que les deux autres, et sur cette partie du cartilage céphalique dans laquelle sont creusées les cavités auditives. La face postérieure est limitée par un bord demi-circulaire en bas et sur les côtés, en haut par un bord droit. Les grands nerfs viscéraux prennent leur origine de la partie la plus abaissée de ce bord circulaire, sur la ligne médiane (2).

Un peu en dehors de ceux-ci naissent les nerfs postérieurs de l'entonnoir (3).

A l'union du bord circulaire et du bord droit, c'est-à-dire plus haut et plus en dehors, émanent les palléaux et leurs accessoires (4).

De la face inférieure, en avant des viscéraux, prennent naissance les nerfs de la grande veine, qui se portent vers l'origine des nerfs antérieurs de l'entonnoir, avant de se réfléchir en arrière (5).

Les faces latérales sont arrondies ; la supérieure est légèrement déprimée et se trouve en contact avec l'œsophage, les artères buccales et le conduit commun des glandes salivaires.

En avant, cette portion s'unit à la portion moyenne, dont elle

(1) Fig. 16 et fig. 49.
(2) Fig. 49, n° 11, et fig. 16, n° 10.
(3) Fig. 16, n° 5, et fig. 49, n° 16.
(4) Fig. 16, n°s 7 et 8, et fig. 49, n° 10.
(5) Fig. 16, n° 4, et fig. 49, n° 13.

est séparée par un sillon et par les branches de l'aorte qui le traversent.

b. Portion moyenne.

La portion moyenne est la plus considérable ; elle est séparée de la postérieure, comme je viens de le dire, par un sillon et par les branches de l'aorte qui le traversent. Ses faces latérales sont arrondies et présentent l'origine d'un ou deux nerfs (1) destinés aux membranes de l'œil.

De sa face inférieure naissent les nerfs antérieurs de l'entonnoir (2), et en dehors et un peu en arrière les auditifs (3).

Sa face supérieure est en contact avec l'œsophage.

La portion moyenne se continue en avant avec le ganglion en patte-d'oie.

c. Portion antérieure, ou ganglion en patte d'oie.

Le ganglion en patte d'oie est formé d'un ganglion bilobé, entouré par les nerfs des pieds, qui produisent à sa surface une série de lignes longitudinales.

Continu en arrière avec la portion moyenne, il en est séparé par un sillon transversal plus profond que celui qui existe entre les deux portions moyenne et postérieure.

Sa face inférieure ne repose plus sur le cartilage, qui ne s'étend guère plus loin en avant que la limite antérieure de la portion moyenne.

Elle repose donc sur la masse charnue que forme l'origine des bras.

Chacune des moitiés de ce ganglion donne naissance à cinq gros troncs nerveux (4) destinés, quatre aux bras égaux du même côté, le cinquième au long bras tentaculaire.

A l'origine du nerf du bras supérieur et du nerf du bras inférieur, émanent sur les faces latérales plusieurs petits nerfs (5)

(1) Fig. 49, n° 15.
(2) Fig. 49, n° 12.
(3) Fig. 49, n° 14.
(4) Fig. 49, n° 16, et fig. 16, n° 1
(5) Fig. 49, n° 16.

qui se perdent dans les muscles de la tête et dans la masse charnue formée par la réunion des bras.

C. — COMMISSURES.

L'étude des commissures qui servent de moyen d'union entre le cerveau et la masse sous-œsophagienne présente chez la Sèche un certain intérêt.

La commissure postérieure est épaisse et large, en partie formée par le nerf optique, qui est d'un volume considérable (1). Comme chez l'Elédone, elle semble provenir du bord inférieur et latéral du cervelet, et surtout de la première bande ; mais ici le cervelet n'ayant pas la même forme que chez ce dernier, et le nerf optique qui lui sert de base en constituant la majeure partie, c'est évidemment ce nerf qui concourt à la formation de cette commissure pour une grande part.

La commissure antérieure part du ganglion en patte d'oie, du point où il s'unit en arrière à la portion moyenne. Elle se dédouble aussitôt. Le cordon nerveux postérieur (2) est très-court, mince et étroit ; il s'unit au bord latéral de la deuxième bande.

Le cordon nerveux antérieur (3), mince et étroit comme le précédent, est beaucoup plus long, et se porte en avant pour rejoindre l'angle postérieur du ganglion sus-pharyngien, que je considère comme appartenant au cerveau, dont il représente la troisième bande transversale ou bande antérieure.

II

Nerfs auxquels le collier nerveux donne naissance.

Les deux masses du collier œsophagien fournissent des nerfs nombreux. Ce sont d'arrière en avant, pour le cerveau :

Le nerf optique (4).
Le nerf olfactif (5).

(1) Fig. 49, n° 8.
(2) Fig. 49, n° 4.
(3) Fig. 49, n° 3, et fig. 15.
(4) Fig. 15, n° 3, et fig. 49, n° 8.
(5) Fig. 15, n° 8,

Les nerfs des lèvres (1).
Le nerf buccal (2).

Pour la masse sous-œsophagienne :

Le grand nerf viscéral (3).
Le nerf postérieur de l'entonnoir (4).
Le nerf palléal et son accessoire (5).
Le nerf ophthalmique supérieur (6).
Le nerf de la grande veine (7).
Le nerf auditif (8).
Le nerf antérieur de l'entonnoir (9).
Le nerf ophthalmique inférieur (10).
Les nerfs antérieurs de la tête supérieur et inférieur (11).
Les nerfs des bras (12).

NERFS FOURNIS PAR LA MASSE SUS-ŒSOPHAGIENNE.

Nerf optique.

Sur la limite postérieure du cerveau, se dirige en dehors un gros cordon nerveux, sur lequel semblent posés les deux tiers postérieurs de la masse sus-œsophagienne du collier : c'est le nerf optique (13). Une partie de ce cordon tire son origine de la portion moyenne de la masse sous-œsophagienne, et aide ainsi à constituer la commissure postérieure.

D'une couleur un peu plus foncée que la masse sus-œsopha-

(1) Fig. 15, n° 5, et fig. 17, n° 2.
(2) Fig. 17, n° 3.
(3) Fig. 16, n° 10, et fig. 49, n° 11.
(4) Fig. 16, n° 5, et fig. 49, n° 16.
(5) Fig. 16, n°s 7 et 8, et fig. 49, n° 10.
(6) Fig. 15, n° 9, et fig. 49, n° 9.
(7) Fig. 16, n° 4, et fig. 49, n° 13.
(8) Fig. 16, n° 2, et fig. 49, n° 14.
(9) Fig. 16, n° 3, et fig. 49, n° 12.
(10) Fig. 49, n° 15.
(11) Fig. 49.
(12) Fig. 16, n° 1, et fig. 49, n° 16.
(13) Fig. 15, n° 3, et fig. 49, n° 8.

gienne du collier nerveux, le nerf optique pénètre dans le ganglion optique par le sillon qui sépare les deux masses antérieure et postérieure qui constituent cet organe. Il porte sur sa face supérieure, dans l'intérieur même de ce sillon, un petit mamelon de substance nerveuse, le ganglion olfactif (1), dont la couleur jaune d'or tranche vivement sur les parties avoisinantes, qui sont d'une couleur beaucoup plus pâle.

Ganglion optique. — Ce ganglion (2) présente, comme chez l'Élédone et le Poulpe, un volume considérable. En dedans, entre deux mamelons séparés par un sillon peu profond, et situés l'un en avant et un peu en dedans, l'autre en arrière et un peu en dehors, le nerf optique pénètre dans cet organe.

Ce ganglion est à peu près deux fois plus large qu'épais. Il fournit en dehors un grand nombre de filets nerveux qui pénètrent dans le globe de l'œil, disposés sur deux rangées suivant deux demi-circonférences parallèles qui embrassent ainsi la moitié interne du globe oculaire.

Les extrémités des deux masses, dont la réunion constitue le ganglion optique, forment deux longues cornes qui s'avancent en dehors, et fournissent par conséquent les fibres nerveuses les plus externes.

La face inférieure du ganglion ne présente rien de remarquable ; elle se trouve enveloppée, ainsi que la supérieure, par cette masse blanche signalée chez l'Élédone et le Poulpe.

Nerf olfactif.

Le nerf olfactif (3) tire son origine du petit ganglion que l'on rencontre sur le nerf optique et dont je viens de parler en décrivant celui-ci. Il se porte en arrière sur la face interne de l'orbite, puis sur sa face postérieure ; il est maintenu sur ces parois par une membrane fine et transparente. Sa ténuité est extrême.

Il perfore le cartilage, arrive en dehors et en arrière de l'œil,

(1) Fig. 15, n° 7.
(2) Fig. 15, n° 2.
(3) Fig. 15, n° 8.

où il se termine, comme chez l'Élédone, en se divisant en nombreux rameaux très-fins qui entourent une poche membraneuse ouverte au dehors.

Cette ouverture a la forme d'une boutonnière dont les bords seraient un peu écartés l'un de l'autre.

Nerfs des lèvres.

Du bord antérieur du ganglion sus-pharyngien, et en arrière de l'origine des nerfs buccaux, naissent de nombreuses paires de nerfs très-grêles (1). Ils se portent d'arrière en avant dans la membrane transparente qui recouvre immédiatement la masse buccale, et se distribuent aux lèvres en se ramifiant.

Les postérieurs se dirigent en bas d'abord, et en avant ensuite.

Nerf buccal.

De l'angle antéro-externe du ganglion sus-pharyngien ou bande antérieure du cerveau, émane le nerf buccal (2) auquel est intimement accolé, pendant une partie de son trajet, un des nerfs labiaux.

Il se porte sur les côtés de l'œsophage en bas et en avant, vers l'angle postérieur du ganglion sous-pharyngien. Il pénètre sous le névrilème de ce dernier, longe son bord externe, entrecroisant ses fibres avec celles de son congénère. La plus grande partie du faisceau continue son trajet et se porte à la masse buccale, à laquelle ce nerf fournit des rameaux en haut, en bas et en avant.

NERFS FOURNIS PAR LA MASSE SOUS-OESOPHAGIENNE.

Grand nerf viscéral.

Si, faisant une longue incision depuis la partie postérieure de la tête jusqu'à l'extrémité du corps, sur la ligne médiane, on enlève la coquille qui est librement enchâssée entre deux mem-

(1) Fig. 15, n° 5, et fig. 17, n° 2.
(2) Fig. 17, n° 3.

branes, il sera facile, par une deuxième incision, d'arriver au foie et aux autres organes placés en arrière de ce dernier. Saisissant alors avec des pinces le cartilage semi-elliptique qui protége la base de la tête, on entraîne en même temps d'avant en arrière le péritoine qui recouvre la face supérieure du foie, ce qui met cet organe complétement à découvert. Après avoir ensuite coupé l'œsophage au niveau de l'estomac et l'aorte au niveau du cœur, il suffit de détacher les quelques brides membraneuses qui relient le foie au péritoine sur les parties latérales, de couper les deux branches fournies par l'aorte à angle droit, branches qui contribuent aussi à maintenir en place l'organe de la sécrétion biliaire, pour pouvoir soulever et détacher complétement le foie avec le manche d'un scalpel, sans risquer de le rompre.

Cette opération met à nu les nerfs émanés de la portion postérieure de la masse sous-œsophagienne, tels que : les viscéraux, les postérieurs de l'entonnoir, les palléaux et leurs accessoires. Ce procédé permet de voir ces nerfs à leur origine par la face dorsale ; mais ce n'est pas celui qui a été employé pour la préparation reproduite par le dessin (1).

A l'union de la portion de cartilage qui ferme en arrière et en bas la face postérieure de la cavité crânienne, avec la membrane qui complète cette cloison, sortent les deux nerfs viscéraux (2), sur la ligne médiane, dirigés d'avant en arrière, intimement accolés l'un à l'autre.

Un examen superficiel sur un animal frais pourrait faire croire à l'existence d'un seul tronc nerveux au point d'origine ; mais la macération dans l'alcool, et même, sans cela, le secours de la loupe, sont suffisants pour se convaincre qu'il y a là deux nerfs parfaitement distincts, séparés d'abord sur une longueur de deux millimètres à peu près, accolés ensuite, sans se confondre, sous un névrilème commun.

Au sortir de la cavité crânienne, les deux nerfs sont en contact sur une longueur à peu près égale au cinquième de la longueur

(1) Fig. 16.
(2) Fig. 16, n° 10, et fig. 49, n° 11.

du foie, inférieurement avec le péritoine et la membrane musculaire qui le recouvre, supérieurement avec le foie.

Ils traversent ensuite la tunique charnue que je viens de signaler, et, s'écartant l'un de l'autre aussitôt, ils viennent ramper sur la face ventrale (1), longeant les bords de la grande veine, recouverts cette fois par la peau lâche et transparente qui est en contact avec l'enveloppe musculaire.

Au point où le nerf qui nous occupe traverse le voile musculo-membraneux en contournant l'extrémité antérieure du foie, il fournit sur la face ventrale un rameau assez considérable (2) qui rampe sur la tunique charnue. Ce rameau se porte en dehors, et se divise pour fournir un nerf profond qui se perd dans l'enveloppe musculeuse et dans le pilier de la tête. La branche principale est superficielle ; elle arrive au pilier de l'entonnoir, le pénètre, et se divise aussitôt en deux rameaux, l'un ascendant et l'autre descendant ; chacun d'eux se subdivise en nombreux filets qui s'épuisent dans ce pilier musculaire. Après avoir pénétré dans ce pilier, la branche nerveuse s'épate légèrement à son point de bifurcation, ce qui, au premier abord, lui donne un aspect ganglionnaire qui n'est pas justifié par l'observation microscopique.

A peu près à l'union du tiers antérieur avec les deux tiers postérieurs de cette portion du nerf viscéral comprise entre le point où ce dernier perfore la tunique du foie, et celui où il se bifurque au devant du conduit urinaire, se détache, sur la face ventrale par conséquent, une branche longue et assez volumineuse, qui se bifurque après un certain trajet. Les résultats de cette bifurcation se portent en bas et en arrière, et sont destinés l'un au rectum, l'autre à la poche du noir, sur lesquels ils s'étalent en un véritable pinceau de filaments nerveux. Chacun de ces organes reçoit donc un rameau nerveux fourni par le nerf viscéral gauche, un rameau nerveux fourni par le nerf viscéral droit.

Le nerf principal longe les bords de la grande veine, au-dessus du rectum et de la poche du noir. Si, après avoir rompu les

(1) Fig. 16, n° 11.
(2) Fig. 16, n° 12.

membranes qui maintiennent ces organes en place, on les rejette en arrière, il est facile de voir la bifurcation du nerf viscéral au devant du conduit urinaire.

Un épatement assez considérable existe en ce point (1). L'observation microscopique y fait découvrir une certaine quantité de substance ganglionnaire, ce qui permet, vu sa structure et sa situation, de considérer cet épatement nerveux comme l'analogue du ganglion fusiforme observé chez le Poulpe et chez l'Elédone. Il fournit deux ou trois filets très-grêles destinés au conduit excréteur des organes urinaires.

La branche externe du nerf viscéral longe les parois des organes urinaires, et se dirige, en décrivant une courbe à concavité antéro-externe, vers la base de la branchie. Elle passe sous le canal branchio-cardiaque, s'élargit en un ganglion allongé et peu volumineux, ganglion du cœur branchial (2), au-dessus et en avant du cœur branchial, auquel elle fournit quelques filets ainsi qu'au canal branchio-cardiaque. Après avoir dépassé ce ganglion, cette branche nerveuse reprend son volume sur un espace extrêmement court, et s'aplatit ensuite en pénétrant dans la branchie où elle longe le bord supérieur du ligament charnu, placée au-dessus de l'artère qui suit la même direction (3). La portion de cette branche qui est exclusivement destinée à la branchie ne porte point de ganglion au niveau de chaque feuillet branchial, comme chez le Poulpe et l'Élédone, mais on trouve des cellules nerveuses avec les fibres, ce qui lui donne la texture ganglionnaire. De nombreux filets s'en séparent et de droite et de gauche.

La branche interne, qui résulte de la bifurcation au devant du conduit urinaire (4), se porte en dedans, et s'unit à sa congénère pour former une anse à concavité antérieure, placée à la face inférieure de la grande veine à sa bifurcation.

De sa convexité se détachent des rameaux au nombre de

(1) Fig. 19.
(2) Fig. 16, n° 14.
(3) Fig. 16, n° 15.
(4) Fig. 16, n° 13.

huit le plus ordinairement, quatre de chaque côté de la ligne médiane.

Le plus interne de ces rameaux se porte d'avant en arrière au-dessus du rectum, au-dessous des organes urinaires, et, contournant leur face postérieure, donne un filet nerveux au cœur aortique et l'autre au canal branchio-cardiaque.

Les deux rameaux qui sont en dehors de celui-ci se portent en se divisant à la face inférieure des organes urinaires, à la glande ovarienne et aux oviductes ou au pénis, voire même aux glandes nidamentaires.

Le rameau externe se porte plus en dehors, entre la face postérieure des organes urinaires et la face antéro-externe de la glande ovarienne ou du testicule, auquel il se distribue.

Nerf postérieur de l'entonnoir.

Le nerf postérieur de l'entonnoir tire son origine de la portion postérieure de la masse sous-œsophagienne, en dehors et en avant du viscéral, à la face inférieure. Il s'engage en bas dans un canal creusé dans le cartilage, en arrière et un peu en dehors de la cavité auditive. Il se dégage par une petite ouverture circulaire, orifice externe du canal dans lequel il chemine, à la face postérieure du cartilage, en bas, très-près de l'enveloppe charnue du foie. Il marche d'avant en arrière (1), parallèlement à l'axe de l'animal sur une petite étendue; puis, contournant de dedans en dehors la partie supérieure du pilier de la tête, entre cet organe et le pilier de l'entonnoir, il marche sous la peau et se réfléchit dans le sillon interne de la calotte (2). Deux branches se distribuent aux parois musculaires de cet organe. Le nerf principal, continuant son trajet, arrive jusqu'à la base du disque creux qui complète l'occlusion de la bourse; il s'y divise en ramuscules très-grêles.

Dans son parcours, ce nerf donne plusieurs rameaux, parmi lesquels je signalerai celui qui, continuant la direction première

(1) Fig. 16, n° 5, et fig. 49, n° 16.
(2) Fig. 16, n° 6.

du nerf, au point où celui-ci se dirige en dehors pour contourner la base du pilier de la tête, se porte à la partie postérieure de l'entonnoir en traversant l'enveloppe musculaire du foie. Un autre rameau se sépare du nerf principal au point où ce dernier arrive au sillon que présente la face interne de la calotte, passe entre les deux piliers, et se porte aussi vers le disque creux supporté par la base de l'entonnoir.

Nerf palléal.

Le nerf palléal tire son origine de la masse sous-œsophagienne du collier, à la partie la plus élevée et la plus externe de sa face postérieure (1).

Il traverse la membrane fibreuse qui ferme en arrière la cavité crânienne, immédiatement placé à côté de son accessoire qui est en avant.

Il se porte en dehors et en arrière, et longe le bord antéro-externe de la coquille, jusqu'à la rencontre du pilier de la tête. qu'il traverse. Dans ce parcours, il fournit à la partie antérieure de ce pilier un filet très-grêle qui le pénètre en se divisant.

Avant de traverser le pilier dont je viens de parler, le nerf palléal fournit postérieurement une branche d'un volume assez considérable, qui se dirige d'abord en dehors, presque parallèlement au tronc principal. Elle pénètre ensuite d'avant en arrière dans la masse musculaire formée par la réunion des piliers de la tête et de l'entonnoir, et s'y divise en un grand nombre de rameaux. Elle continue son trajet au delà du niveau de la base de la branchie, jusque dans le corps de la bourse, dans lequel elle se perd.

Le nerf palléal traverse le pilier supérieur ou pilier de la tête. obliquement de haut en bas et d'avant en arrière, un peu au-dessus du point où cet organe mélange ses fibres avec celles du pilier de l'entonnoir.

Aussitôt après avoir traversé le pilier de la tête, il se divise en deux branches d'un volume à peu près égal. La branche anté-

(1) Fig. 16, n° 8, et fig. 49, n° 10.

rieure se porte au ganglion étoilé (1), qui est placé sur la face interne du manteau, près de ce bord d'où partent les deux membranes qui renferment la coquille.

Ganglion étoilé. — Le nerf palléal, qui, chez l'Élédone et le Poulpe, aboutit directement au ganglion étoilé sans se bifurquer, présente chez la Sèche une tout autre disposition, due à l'existence de la nageoire, qui reçoit un nerf volumineux résultant de la bifurcation du nerf palléal. Je le décrirai plus loin.

Le ganglion étoilé est à peu près triangulaire, et présente à considérer une face libre recouverte par la peau amincie et transparente; une face adhérente de laquelle partent quelques rameaux nerveux qui se distribuent au manteau; un angle antéro-interne auquel aboutit la branche du palléal; un angle postéro-interne duquel part la branche nerveuse qui s'anastomose avec la deuxième branche du palléal pour former le nerf de la nageoire.

Toute la portion périphérique du ganglion comprise entre ces deux angles en dehors donne naissance à un certain nombre de nerfs, ordinairement limité à quatorze. Chacun de ces nerfs, après un parcours d'un à deux centimètres sous la peau, pénètre dans l'épaisseur de la bourse et donne quelques filets très-fins.

Il se porte, en dehors et en bas, vers la ligne médiane, à la face ventrale, où il se divise en un véritable pinceau. Ces dernières ramifications s'anastomosent avec celles que fournissent les nerfs voisins, de façon que la bourse contient un véritable plexus nerveux dans l'épaisseur de ses parois.

La deuxième branche du nerf palléal (2) qui naît à une faible distance du ganglion, après avoir traversé le pilier de la tête, comme nous l'avons dit plus haut, se dirige en bas et en arrière, et s'unit en dedans du ganglion étoilé, à la branche émise par ce dernier au niveau de son angle postéro-interne.

Il résulte de cette anastomose une anse étroite et triangulaire, comprise entre les deux angles du ganglion, et en arrière un nerf

(1) Fig. 16, n° 9, et fig. 31, n° 3.
(2) Fig. 31, n° 2.

large et considérablement aplati, qui présente un renflement d'aspect ganglionnaire (1).

Il traverse la bourse de dedans en dehors et d'avant en arrière, à la limite externe de l'union des piliers de la tête et de l'entonnoir, et arrive ainsi à la face inférieure de la nageoire, où il se divise en deux branches. L'une, externe (2), se réfléchit d'arrière en avant et de bas en haut, autour d'un faisceau musculaire fourni par le pilier de l'entonnoir, et se distribue à la portion antérieure de la nageoire sur la face inférieure, fournissant un véritable pinceau à éléments très-divergents. La branche interne, appliquée sur la face inférieure de la nageoire (3), marche directement vers l'extrémité postérieure du corps, et se subdivise dès l'origine en rameaux tous dirigés en dehors. Les rameaux antérieurs de cette dernière branche s'anastomosent avec les rameaux fournis en arrière par la branche antérieure.

Nerf accessoire du palléal ou nerf de la calotte.

Dans la Sèche, la bourse n'est point unie directement avec la tête à la partie dorsale, comme chez l'Élédone et le Poulpe. L'union de ces deux organes se fait surtout au moyen des piliers musculaires de la tête et de l'entonnoir. Ces deux faisceaux confondent leurs fibres en s'insérant sur la face interne de la bourse, à la base de la branchie, et fournissent par leurs bords latéraux une expansion musculaire qui recouvre le foie.

Près de la tête, latéralement, entre ces deux piliers, unie à l'entonnoir, se trouve la calotte, comme chez l'Élédone, le Poulpe et le Calmar; seulement, dans le Calmar et la Sèche, il existe comme moyen d'union un disque creux, selon l'expression de Cuvier, situé sur le bord ventral de l'entonnoir, au point où il s'unit à la calotte.

Une éminence musculo-cartilagineuse de la face interne de la bourse est reçue dans cette petite cavité.

(1) Fig. 31, n° 5.
(2) Fig. 31, n° 4.
(3) Fig. 31, n° 6.

Au-dessus du palléal, tout à côté, par conséquent, de l'angle postéro-supérieur de la masse sous-œsophagienne, émane le nerf accessoire ou nerf de la calotte (1). Il se porte en dehors, et pénètre dans le pilier de la tête. Il se distribue aux parois interne et postérieure de la calotte, après s'être divisé en un certain nombre de rameaux.

Entre ce dernier et le nerf palléal, provenant d'une origine commune, naît un nerf grêle et allongé qui rampe sur l'enveloppe musculeuse du corps parallèlement au palléal.

Ce petit nerf donne postérieurement un rameau qui se perd dans le pilier musculaire de la tête, à sa base ; il continue ensuite son trajet, se divise en deux branches, et s'épuise en se ramifiant encore dans ce même pilier.

Nerf ophthalmique supérieur.

C'est un petit nerf très-grêle qui naît de la masse sous-œsophagienne, en arrière du nerf optique (2).

Il se porte directement en dehors et en haut, en traversant la paroi interne de l'orbite, et donne des filets que j'ai pu suivre jusqu'à la paupière (3). On n'observe pas de ganglion sur son trajet, comme je l'ai vu et décrit chez l'Élédone.

Nerf de la grande veine.

C'est en avant des nerfs viscéraux, sur la face inférieure de la portion postérieure de la masse sous-œsophagienne, que prennent naissance les nerfs de la grande veine (4).

Ils se portent d'arrière en avant jusqu'au contact des nerfs antérieurs de l'entonnoir, puis ils se réfléchissent d'avant en arrière sur les parois de la grande veine.

Je n'ai pu suivre ces nerfs sur toute la longueur de cet organe. Je le regrette d'autant plus, qu'ayant vu plusieurs fois un filet

(1) Fig. 16, n° 7.
(2) Fig. 49, n° 9.
(3) Fig. 15, n° 9.
(4) Fig. 16, n° 4.

nerveux parti de l'extrémité antérieure du ganglion stomacal se porter à la grande veine, j'espérais trouver là une connexion bien manifeste entre le système stomato-gastrique et le système nerveux de la vie animale, à la partie postérieure du corps.

Nerf auditif.

C'est en dehors et un peu en arrière des nerfs de l'entonnoir, que les nerfs auditifs émanent de la portion moyenne de la masse sous-œsophagienne, à sa face inférieure, sur les limites des faces latérales (1).

Au nombre de deux, ces nerfs se portent en arrière, traversent le cartilage, et pénètrent dans la cavité auditive à sa partie antérieure et supérieure, se divisant en deux filets qui embrassent la capsule auditive dans un cercle duquel partent les nombreuses fibres nerveuses qui la recouvrent.

Nerf antérieur de l'entonnoir.

Il naît de la face inférieure de la masse sous-œsophagienne, un peu en arrière de son milieu (2).

Il est séparé de son congénère par les branches de l'aorte. A son origine, il se divise en quatre branches volumineuses qui se distribuent à l'entonnoir en se portant d'arrière en avant.

La plus antérieure de ces branches se porte vers l'extrémité libre du tube, dirigée en dehors, en bas et en avant. Elle contourne cette extrémité, et se termine vers la face ventrale, dans l'épaisseur des parois musculaires, en donnant de nombreux filets qui, sur la ligne médiane, s'anastomosent avec leurs congénères, et en dehors avec ceux de la deuxième branche du même côté.

La deuxième branche, postérieure à la première, marche entre celle-ci et la troisième, auxquelles elle est unie par un tissu lâche, jusqu'au point où, s'écartant de la première, elle se réfléchit en avant pour suivre à peu près la même direction que cette dernière, seulement un peu plus en dehors. Elle se divise en un

(1) Fig. 16, n° 2, et fig. 49, n° 14.
(2) Fig. 16, n° 3, et fig. 49, n° 12.

grand nombre de filets de plus en plus grêles, qui s'anastomosent avec ceux que fournissent la deuxième antérieure et la branche postérieure.

La troisième m'a toujours semblé plus grêle que les autres ; elle se divise en nombreux rameaux qui se distribuent un peu plus en arrière et en dehors, et s'anastomosent avec ceux qui proviennent de la seconde et de la quatrième branche.

En arrière de la précédente et plus en dehors, se réfléchissant d'arrière en avant comme les trois autres, la quatrième branche du nerf antérieur de l'entonnoir se distribue aux parties latérales et à la face ventrale de cet organe.

Elle fournit aussi des anastomoses à la troisième branche, et, sur la ligne médiane, à la face inférieure de l'entonnoir, elle unit ses rameaux à ceux qu'émet sa congénère.

C'est principalement entre les muscles et la membrane muqueuse qui tapisse l'intérieur du tube que cheminent les nerfs, et que s'anastomosent les ramuscules qu'ils fournissent.

L'étude de ces anastomoses nous a permis de constater qu'à partir de l'union de son quart postérieur avec ses trois quarts antérieurs, jusqu'à son extrémité libre, l'entonnoir est comme enfermé dans un riche plexus nerveux qui rampe dans l'épaisseur de ses parois, se distribuant aux muscles et à la membrane qui les recouvre.

Nerf ophthalmique inférieur.

Du milieu de la face latérale de la masse sous-œsophagienne émane un petit nerf (1) qui traverse la paroi interne de l'orbite et se porte au-dessous du nerf optique, du ganglion et du globe oculaire, se distribuant à ce dernier. Une branche peut être suivie jusqu'à la pupille, une autre jusqu'au pourtour de l'orbite.

Nerfs de la tête.

Nous trouvons, à l'origine du nerf du bras supérieur et à l'origine du nerf du bras inférieur, de petits nerfs qui se portent aux

(1) Fig. 49, n° 15.

parties musculaires de la tête, comme chez le Poulpe et l'Élédone (1).

Nerfs des bras.

La portion antérieure de la masse sous-œsophagienne du collier nerveux est formée par les nerfs des bras, qui se confondent à leur origine, enfermant au milieu d'eux un ganglion bilobé. Ils prennent naissance dans la partie postérieure de ce ganglion.

Après avoir formé le ganglion en patte d'oie, ils divergent aussitôt (2) au nombre de dix, en se portant à la face interne de la grande cavité musculaire qui loge le bec (3), maintenus sur ses parois par une membrane fibreuse résistante.

Je parlerai plus loin des nerfs qui se portent aux longs bras ou tentacules.

Chaque bras devant être considéré comme un long cône dont la partie postérieure, au lieu d'être un cercle, s'allonge en une sorte de bec de flûte pour s'unir aux bases des pieds voisins, il s'ensuit qu'après avoir suivi la face interne de la grande cavité musculaire qui loge le bec, sur une longueur à peu près égale à la moitié de celle-ci, chaque nerf pénètre dans l'axe du bras correspondant, dans un canal qui renferme aussi l'artère, en dedans de laquelle le nerf se trouve placé.

Immédiatement après avoir pénétré dans l'épaisseur du bras, à peu près au niveau du cercle palpifère, représentant une sorte de lèvre extérieure, chaque nerf se renfle en un ganglion arrondi, lequel fournit de chaque côté un cordon nerveux destiné aux deux ganglions correspondants à droite et à gauche. De cette façon, un cercle nerveux complet dans lequel se trouvent compris huit ganglions est établi dans la masse charnue formée par la réunion des bras.

De tout le pourtour de chaque ganglion émanent un grand nombre de filets nerveux qui se distribuent aux parties avoisinantes.

(1) Fig. 49.
(2) Fig. 49, n° 16.
(3) Fig. 16, n° 1.

Nous ne trouvons point ici, comme Cuvier l'avait si bien observé chez le Poulpe, un dédoublement du cercle nerveux formant une anse au devant de chaque nerf des bras. Dans l'Élédone, on trouve la même disposition que chez le Poulpe.

Il n'existe pas non plus de renflements ganglionnaires distincts sur les nerfs des bras de la Sèche.

Au delà du cercle nerveux, chaque nerf est composé de plusieurs faisceaux qu'on peut facilement séparer les uns des autres, ce qui est dû à l'existence de nombreux corpuscules ganglionnaires interposés. Il fournit de nombreux filets destinés aux ventouses et à la masse musculaire qui constitue l'organe dans lequel il est logé.

L'étude des éléments anatomiques de ces nerfs démontre qu'ils sont formés de fibres et de cellules nerveuses, ce qui en fait de véritables nerfs ganglionnaires sur toute leur étendue.

Nerfs des longs bras.

Des dix nerfs fournis par le ganglion en patte d'oie, deux sont destinés aux longs bras.

Ils ne diffèrent en aucune façon de ceux qui sont destinés aux huit bras égaux. Accolés l'un à l'autre sur la ligne médiane, dans la portion postérieure du ganglion en patte d'oie, ils se portent obliquement en dehors, de sorte que, en avant, ils semblent placés entre le nerf du troisième et celui du quatrième bras.

Chacun d'eux, après un court trajet au-dessous de la membrane fibreuse, pénètre dans l'axe du long bras, au point où celui-ci, dont la base est unie à celle de son congénère, se redresse pour prendre la direction antéro-postérieure.

Ce nerf est assez difficile à voir par la partie interne de la cavité musculaire qui loge la masse buccale. C'est en découvrant le collier en dessous et latéralement, qu'on parvient le mieux à l'étudier dès son origine.

Il reçoit une branche du nerf du quatrième bras, ou bras inférieur, avant le point correspondant au cercle anastomotique

Après avoir pénétré dans l'axe du long bras, le nerf s'aplatit, fournit des ramuscules très-fins, et arrive jusqu'à l'extrémité, qui.

seule, porte un certain nombre de ventouses de différente grandeur et pédiculées.

A ce niveau, il prend un volume plus considérable et se dédouble facilement en plusieurs faisceaux, mais il n'existe aucune apparence de ganglions distincts.

L'étude des éléments anatomiques permet de constater l'existence d'un nombre très-considérable de cellules nerveuses, ce qui autorise à considérer l'extrémité de ce nerf comme un long ganglion destiné à fournir de nombreux filets aux cupules et à la masse charnue de l'extrémité de ce bras, qui remplit probablement le rôle d'organe du toucher.

III

Système nerveux de la vie organique (stomato-gastrique).

J'ai déjà dit quelles sont les raisons qui me portent à considérer le ganglion sus-pharyngien comme faisant partie du cerveau.

Je n'en vois pas une seule qui puisse infirmer cette conclusion.

Cette manière de voir a l'avantage, non-seulement de rendre le collier nerveux des Céphalopodes décapodes parfaitement comparable à celui des Octopodes, mais encore de ramener le stomato-gastrique des uns et des autres à un plan uniforme.

Je considère donc le stomato-gastrique de la Sèche comme formé par deux ganglions et par des filets nombreux.

Le ganglion sous-pharyngien est, comme dans l'Élédone et le Poulpe, accolé à la masse charnue du bec (1), au-dessous du point où l'œsophage y pénètre. L'absence de glandes salivaires antérieures permet de le voir, dès que l'on a enlevé l'espèce de cône musculaire (2) qui enveloppe le bec. Il est symétrique ; je ne le décrirai donc qu'en profil, la meilleure position, du reste, pour bien le distinguer. Vu de cette façon, il a une forme à peu près triangulaire ; en arrière et un peu en haut, il reçoit le nerf buccal, qui lui est plutôt accolé que confondu, car un petit nombre

(1) Fig. 17, *a*.
(2) Fig. 17, *b*.

de fibres seulement traverse la masse du ganglion pour s'entrecroiser avec d'autres fibres fournies par le nerf du côté opposé. Au même point, il fournit une grosse branche qui remonte sur la masse musculaire du bec, se bifurque et pénètre immédiatement dans la profondeur. En avant, il donne un rameau très-grêle et un autre un peu plus volumineux, que j'ai pu suivre, jusque auprès du point où le conduit des glandes salivaires (1) pénètre dans la masse buccale. En arrière de son bord postérieur, le ganglion émet quelques filets très-grêles qui se distribuent au pharynx, et deux nerfs destinés au tube alimentaire. Le plus antérieur ne tarde pas à se résoudre en rameaux très-fins, l'autre, au contraire (2), peut être suivi sur l'œsophage jusqu'au ganglion stomacal. Avant d'arriver à cet organe, il se réunit à celui du côté opposé.

Le ganglion stomacal est volumineux et ressemble beaucoup à celui de l'Élédone. Il reçoit à la partie antérieure un nerf résultant de la fusion des deux filets postérieurs du ganglion sous-pharyngien. Placé à la limite du gésier, de l'estomac spiral et du rectum, il donne de nombreux nerfs à ces organes : 1° par sa partie antérieure et son bord droit, un filet grêle et une branche volumineuse à la face inférieure du gésier, les ramifications de cette branche recouvrent tout le gésier; 2° par son extrémité postérieure, une autre branche qui contourne le gésier en passant entre cet organe et l'estomac spiral, et se résout en filaments sur sa face supérieure; 3° par son extrémité postérieure, à gauche, une branche qui se distribue à l'estomac spiral ; 4° enfin, par son bord gauche, une branche reetale à ramifications nombreuses.

J'ai vu une fois le ganglion stomacal double ; une des masses fournissait les branches du gésier seulement ; l'autre donnait les rameaux de l'estomac spiral et du rectum.

Le filet provenant du ganglion pharyngien se bifurquait pour

(1) Fig. 17, *e*.
(2) Fig. 17, *b*.

donner une branche à chacun de ces ganglions. Cet état anormal est représenté dans mes dessins (1).

CALMAR.

I

A. — MASSE SUPÉRIEURE DU COLLIER OESOPHAGIEN, OU CERVEAU.

Les centres nerveux du Calmar présentent la plus grande analogie avec ceux de la Sèche.

Le cerveau (2) n'offre que deux bandes transversales. Le cervelet (3) est représenté par une sorte de calotte placée sur une masse formée des nerfs optiques entrecroisés, et de la bande postérieure qui est ici considérable.

La deuxième bande (4) est très-étroite et très-courte ; de son bord antérieur partent deux cordons nerveux de chaque côté. Celui qui est le plus rapproché de la ligne médiane (5) se rend à l'angle postérieur du ganglion sus-pharyngien, que nous trouvons ici comme chez la Sèche. Le cordon externe (6), qui n'est autre que le dédoublement postérieur de la commissure antérieure, se porte en bas au ganglion en patte d'oie ; de ce point part le cordon antérieur (7), qui se porte en avant à l'angle postérieur du ganglion sus-pharyngien, en dehors de celui que nous avons signalé plus haut.

Il existe donc un ganglion sus-pharyngien chez le Calmar, mais il n'y a que deux bandes transversales au cerveau. Comme chez la Sèche, nous sommes en présence de la même séparation des parties constituantes de ce dernier. Par une discussion analogue à celle qui a été faite précédemment, il serait tout aussi facile de ramener la constitution du cerveau à un type commun,

(1) Fig. 18.
(2) Fig. 50.
(3) Fig. 50, n° 7.
(4) Fig. 50, n° 5.
(5) Fig. 50, n° 2.
(6) Fig. 50, n° 4.
(7) Fig. 50, n° 3.

et par cela même celle du stomato-gastrique, en démontran que le ganglion sus-pharyngien du Calmar n'est autre que la troisième bande du cerveau, reliée à cet organe par des cordons nerveux d'une certaine longueur.

Sur le cervelet, nous avons observé des raies blanches très-fines qui sont comme le rudiment des bandelettes blanches qui existent sur celui du Poulpe et sur celui de l'Élédone.

B. — MASSE SOUS-OESOPHAGIENNE OU INFÉRIEURE DU COLLIER.

La masse sous-œsophagienne est très-allongée, parfaitement divisible en trois portions. La postérieure est relativement moins volumineuse que chez les autres Céphalopodes qui nous occupent ; elle donne naissance en arrière, par son point le plus abaissé, aux grands nerfs viscéraux (1) sur la ligne médiane. A côté de ceux-ci, émane le nerf postérieur de l'entonnoir (2). Plus haut et plus en dehors, apparaît le palléal (3) et son accessoire, en avant desquels prend naissance le nerf ophthalmique supérieur (4). En avant des grands nerfs viscéraux, sur la face inférieure, naissent les deux nerfs de la grande veine (5).

La portion moyenne est reliée au cerveau, ainsi que la précédente, par la commissure postérieure ; elle est séparée des deux autres par deux sillons. En avant du sillon postérieur, sur la face inférieure, émanent les nerfs antérieurs de l'entonnoir (6), un peu en dehors et en arrière de ceux-ci, les nerfs auditifs sur la limite inférieure des faces latérales (7). Des nerfs ophthalmiques inférieurs et des nerfs destinés aux muscles moteurs de l'œil et aux muscles de la tête, prennent leur origine dans le sillon antérieur (8).

(1) Fig. 25, n° 11, et fig. 50, n° 11.
(2) Fig. 25, n° 18.
(3) Fig. 25, n° 6, et fig. 50, n° 10.
(4) Fig. 50, n° 9.
(5) Fig. 50, n° 13.
(6) Fig. 25, n° 4, et fig. 50, n° 12.
(7) Fig. 25, n° 3, et fig. 50, n° 14.
(8) Fig. 25, n° 2, et fig. 50, n° 15.

La portion antérieure de la masse sous-œsophagienne est allongée. Sur la face latérale, vers son bord supérieur, apparaissent plusieurs petits nerfs destinés aux masses musculaires. Sur la même face, au niveau du bord inférieur, d'autres nerfs se distribuent aussi aux muscles de la tête. Par la partie antérieure, elle donne naissance à dix nerfs destinés aux bras (1). Ces nerfs, par leur réunion, emprisonnent un ganglion bilobé bien distinct, auquel ils envoient et duquel ils reçoivent des anastomoses. Les petits nerfs dont je viens de parler, et qui existent sur les faces latérales, à la base des nerfs des bras, émanent directement de ce ganglion.

Lorsqu'on regarde en profil la masse sous-œsophagienne, on observe un sillon entre le nerf inférieur et celui qui est immédiatement au-dessus. Ce sillon existe aussi à la partie inférieure, de sorte que ce nerf qui est destiné au long bras est presque isolé des autres jusqu'à son origine.

C. — COMMISSURES.

La commissure postérieure est très-large, formée par l'entrecroisement des nerfs optiques, le cervelet, la bande postérieure et une partie de la deuxième. Elle est épaisse, et présente en son milieu (2) le nerf optique, dont la section en ce point est presque circulaire et plus étendue que celles de l'Élédone et du Poulpe, beaucoup moins que celle du nerf optique de la Sèche. Elle s'unit à la portion postérieure et à la portion moyenne de la masse sous-œsophagienne.

La commissure antérieure se bifurque dès son origine au ganglion en patte d'oie. Le cordon postérieur se porte en arrière à l'angle externe de la deuxième bande; le cordon antérieur se porte en avant au ganglion sus-pharyngien, en dehors du cordon qui réunit directement ce ganglion à la deuxième bande du cerveau.

(1) Fig. 25, n° 1, et fig. 50, n° 16.
(2) Fig. 50, n° 8.

II

Nerfs auxquels le collier nerveux donne naissance.

Les masses sus-œsophagiennes et sous-œsophagiennes fournissent les mêmes paires nerveuses que ces mêmes organes chez la Sèche ; aussi n'insisterai-je que sur les différences qu'elles présentent dans leur distribution.

NERFS FOURNIS PAR LA MASSE SUS-OESOPHAGIENNE.

Les nerfs fournis par la masse sus-œsophagienne sont d'arrière en avant :

Le nerf optique (1).
Le nerf olfactif.
Les nerfs des lèvres (2).
Le nerf buccal (3).

Le nerf optique émane du milieu de la commissure postérieure, et se porte en dehors et un peu en avant dans l'orbite, où il se perd dans un ganglion optique semblable à celui que l'on observe chez la Sèche. Entre les deux mamelons qui constituent celui-ci, on remarque le petit ganglion olfactif, de la base duquel part le nerf destiné à l'organe de l'odorat. Les deux extrémités externes du ganglion optique se prolongent sous forme de longues cornes. qui portent des fibres nerveuses au delà de la moitié interne du globe oculaire.

Les nerfs labiaux et les nerfs buccaux sont fournis par le ganglion sus-pharyngien, que Brandt rapporte au stomato-gastrique. Comme je l'ai exposé en parlant de cet organe chez la Sèche, il est rationnel de considérer ce ganglion comme représentant la troisième bande transversale qu'on observe au cerveau du Poulpe et à celui de l'Élédone ; et le fait de l'existence des nerfs labiaux et buccaux fournis par ce ganglion dans le Calmar et la Sèche,

(1) Fig. 50, n° 8.
(2) Fig. 50.
(3) Fig. 50.

et fourni par la troisième bande du cerveau chez le Poulpe et l'Élédone, est une des raisons les plus concluantes en faveur de la manière de voir que je présente.

Les nerfs labiaux sont au nombre de huit ou dix paires, émis par le ganglion, de son bord antérieur, entre ses deux angles latéraux.

Ces nerfs se portent aux lèvres en se divisant. En arrière des deux angles latéraux, quelques petits filets se portent en dehors et en bas dans la membrane limitante du sinus veineux.

Le nerf buccal est émis par le ganglion sus-pharyngien. Il part de l'angle antéro-latéral de ce dernier, et se porte au ganglion sous-pharyngien du stomato-gastrique, sous forme de connectif embrassant l'œsophage.

Il pénètre sous le névrilème et envoie quelques fibres s'entrecroiser avec celles du côté opposé. La majeure partie du faisceau continue son trajet pour se distribuer à la masse buccale, en se divisant en plusieurs branches. Le passage du nerf buccal sous le névrilème du ganglion sous-pharyngien représente l'anastomose de ce ganglion avec le nerf buccal chez le Poulpe et chez l'Élédone.

NERFS FOURNIS PAR LA MASSE SOUS-ŒSOPHAGIENNE.

D'arrière en avant, ce sont :

Le grand nerf viscéral (1).
Le nerf postérieur de l'entonnoir (2).
Le nerf palléal et son accessoire (3).
Le nerf ophthalmique supérieur (4).
Le nerf de la grande veine (5).
Le nerf auditif (6).

(1) Fig. 25, n° 11, et fig. 50, n° 11.
(2) Fig. 25, n° 18.
(3) Fig. 25, n° 6, et fig. 50, n° 10.
(4) Fig. 50, n° 9.
(5) Fig. 50, n° 13, et fig. 25, n° 5.
(6) Fig. 50, n° 14, et fig. 25, n° 3.

Le nerf antérieur de l'entonnoir (1).
Les nerfs ophthalmiques inférieurs (2).
Les nerfs antérieurs de la tête (3).
Les nerfs des bras (4).

Les nerfs viscéraux naissent de la portion postérieure de la masse sous-œsophagienne, en son point le plus abaissé, comme chez le Poulpe, l'Élédone et la Sèche.

Leurs origines sont distinctes dans la boîte crânienne, mais ils s'accolent aussitôt, et ne se séparent l'un de l'autre qu'en traversant la membrane charnue qui recouvre la face ventrale du foie. En ce point, chaque nerf donne des rameaux qui se distribuent à l'enveloppe charnue et au pilier de l'entonnoir (5). Ainsi qu'une longue branche qui présente une disposition particulière. Cette branche (6) se porte en arrière parallèlement au nerf principal ; elle se bifurque. La branche externe de la bifurcation s'unit à celle du côté opposé, et se porte au rectum en croisant la branche interne. La branche interne, qui devient externe, se porte, celle de droite à gauche, celle de gauche à droite, sur les côtés du rectum, et se perd dans les parois de la poche du noir. Un rameau est fourni au conduit excréteur de la glande sexuelle.

Le nerf principal longe les parois de la grande veine, et arrivé au niveau du conduit excréteur des organes urinaires, il fournit un filet interne tellement grêle, qu'il ne m'a jamais été possible de l'apercevoir sans l'emploi préalable de réactifs, tels que l'acide chromique en dissolution ou l'alcool coloré par le rouge d'aniline. Ce filet anastomotique s'unit au nerf opposé, de façon qu'il en résulte une anse à convexité postérieure (7) de laquelle émanent des filets nerveux d'une finesse extrême, très-difficiles à suivre au delà de leurs points d'origine. Leur distribution est probablement analogue à ce que nous avons observé dans la Sèche.

(1) Fig. 50, n° 12, et fig. 25, n° 4.
(2) Fig. 50, n° 5.
(3) Fig. 50.
(4) Fig. 50, n° 16, et fig. 25, n° 1.
(5) Fig. 25, n° 17.
(6) Fig. 25, n° 13.
(7) Fig. 25, n° 14.

L'observation microscopique m'a permis de constater la présence des éléments ganglionnaires, au niveau de cette bifurcation du viscéral, ce qui autorise à considérer ce point du nerf, comme l'analogue du ganglion fusiforme de l'Élédone et du Poulpe.

La branche externe, qui a conservé le volume du nerf, se porte en dehors vers la base de la branchie, se renfle en un petit ganglion allongé (1) avant de pénétrer dans cet organe, et enfin augmente de volume pour former un nerf ganglionnaire, duquel émanent (2) de nombreux filets qui se distribuent à la branchie. Le petit ganglion qu'on observe au point où le nerf se réfléchit d'arrière en avant envoie des filets au canal branchio-cardiaque, et au cœur branchial, sur lequel il n'est pas appliqué comme dans les Octopodes.

Chez le Calmar, le nerf postérieur de l'entonnoir (3), avant de sortir de la cavité crânienne, s'engage dans un canal creusé dans le cartilage, en arrière des cavités auditives; il se distribue (4) à la portion postérieure du tube, à la calotte et au disque creux qui sert de moyen d'union entre la bourse et la tête chez les Céphalopodes décapodes.

Le nerf palléal (5), qui émane en dehors des viscéraux, mérite une description particulière.

Il se dirige en arrière et en dehors, et fournit antérieurement un rameau qui se porte au pilier de la tête. Il traverse ensuite celui-ci et se bifurque en même temps. La branche externe (6) aboutit au ganglion étoilé (7). Celui-ci a une forme triangulaire. Le nerf aboutit à l'angle antéro-externe. L'angle postérieur fournit une grosse branche (8) qui s'anastomose avec le nerf (9) de la nageoire, et une deuxième branche qui se porte directement

(1) Fig. 25, n° 15.
(2) Fig. 25, n° 16.
(3) Fig. 25, n° 18.
(4) Fig. 25, n° 19.
(5) Fig. 25, n° 7.
(6) Fig. 30, n° 2.
(7) Fig. 25, n° 8.
(8) Fig. 30, n° 4.
(9) Fig. 30, n° 6.

en arrière (1) dans l'épaisseur du manteau, d'où elle envoie un rameau anastomotique au nerf de la nageoire.

Le pourtour du ganglion compris entre les deux angles que je viens de signaler, envoie huit ou neuf branches nerveuses qui se distribuent dans l'épaisseur du manteau. On peut les suivre fort loin et observer leurs anastomoses (2).

Le nerf de la nageoire est représenté par la branche interne de bifurcation du nerf palléal. Il longe le bord interne du ganglion étoilé, et reçoit une anastomose de son angle postérieur. Il traverse le manteau et arrive à la face inférieure et au bord interne de la nageoire. Il fournit dans tout son parcours, jusqu'à l'extrémité du corps, un grand nombre de filets externes seulement, tous destinés à l'organe de la natation. On n'observe point de nerf récurrent comme dans la Sèche, la nageoire se trouvant placée tout entière en arrière du ganglion étoilé.

Les accessoires des palléaux ne présentent rien de remarquable, ils se distribuent à la partie supérieure des piliers, ainsi qu'à la calotte.

En avant du palléal et un peu au-dessus, naît le nerf ophthalmique supérieur; sa distribution est la même que chez la Sèche (3).

En avant des viscéraux, sur la face inférieure, naissent les deux nerfs de la grande veine (4); ils se comportent comme chez les autres Céphalopodes dont nous venons de nous occuper.

Les nerfs antérieurs de l'entonnoir (5) émanent de la face inférieure de la portion moyenne de la masse sous-œsophagienne, près du sillon postérieur. Ils se portent en bas et se distribuent aux deux tiers antérieurs de l'entonnoir, après s'être divisés en quatre branches (6).

Les auditifs (7) prennent naissance un peu en dehors de ces

(1) Fig. 30, n° 5.
(2) Fig. 25.
(3) Fig. 50, n° 9.
(4) Fig. 25, n° 5, et fig. 50, n° 13.
(5) Fig. 25, n° 4, et fig. 50, n° 12.
(6) Fig. 25, n° 10.
(7) Fig. 25, n° 3, et fig. 50, n° 13.

derniers ; leur parcours et leur mode de distribution sont analogues à ce que nous avons observé chez la Sèche.

Les ophthalmiques inférieurs (1), qui naissent sur les limites des faces latérale et inférieure, se portent en dehors et se distribuent aux membranes de l'œil, ainsi qu'aux muscles moteurs.

D'autres petits nerfs émanent au pourtour de l'origine des nerfs des bras, ils se rendent aux muscles de la tête.

Enfin, les nerfs des bras (2), au nombre de dix, terminent la portion antérieure de la masse sous-œsophagienne. Chacun d'eux se porte à la face interne de la cavité musculaire qui contient le bec, pénètre dans l'axe du bras correspondant, et se renfle en un ganglion lenticulaire, qui fournit à droite et à gauche une branche anastomotique au ganglion du nerf voisin. Par tout son pourtour, ce petit ganglion émet un grand nombre de petits filets destinés aux muscles.

Accompagné d'une artère, le nerf continue son trajet dans le bras. Il est ganglionnaire sur toute son étendue ; il ne présente pas de renflements, et fournit de nombreux filets nerveux aux cupules et aux muscles.

Le nerf qui se porte au grand bras est en dehors des deux nerfs médians inférieurs ; il pénètre promptement dans l'axe de cet organe, après avoir reçu un filet anastomotique des nerfs voisins, ce qui complète le cercle nerveux qui entoure la masse buccale.

III

Système nerveux de la vie organique (stomato-gastrique).

Le Calmar, dont l'organisation est si voisine de celle de la Sèche, offre dans la disposition de son système stomato-gastrique la répétition des faits que celle-ci nous a présentés.

Le ganglion sous-pharyngien est plus distinctement bilobé que dans la Sèche ; il est manifestement formé de deux masses soudées sur la ligne médiane. La manière dont le nerf buccal se distribue, les branches qui sortent du ganglion, la disposition

(1) Fig. 50, n° 15.

(2) Fig. 25, n° 1, et fig. 50, n° 16.

des filets œsophagiens, présentent la plus exacte copie de ce que la Sèche nous a fait voir.

Le ganglion stomacal est extrêmement allongé, comme toute la partie stomacale du tube digestif. Il reçoit en avant un filet extrêmement grêle, et distribue ses branches au gésier par son bord droit, au rectum par son bord gauche, et par son extrémité postérieure au long cæcum qui représente l'estomac spiral.

CHAPITRE II

STRUCTURE DES CENTRES NERVEUX.

I

Structure des centres nerveux de l'Élédone.

COLLIER OESOPHAGIEN.

En décrivant les centres nerveux de l'Élédone, j'ai fait observer déjà que le cerveau présente des bandelettes de différentes nuances. Les unes sont presque blanches, les autres sont d'une teinte grisâtre.

Une coupe du cerveau, dans quelque sens qu'elle soit faite, montre que cette différence de couleur n'est pas limitée à la surface seule. Il existe dans les centres nerveux deux substances d'aspect différent, l'une blanche, l'autre grisâtre.

L'action des matières tinctoriales, dont les histologistes tirent un si grand parti depuis quelque temps, permet de mieux distinguer ces deux substances. De toutes celles que j'ai essayées, et le nombre en est assez considérable, la dissolution ammoniacale de carmin m'a donné les meilleurs résultats.

Le rouge d'aniline colore les deux substances d'une manière trop uniforme, tandis que le bleu produit presque toujours des taches irrégulières.

L'action des sels d'argent, dont les histologistes allemands commencent à se servir, m'a semblé fort peu constante dans ses effets, et je n'en ai tiré aucun parti.

De tous les liquides colorés par le carmin, la dissolution ammoniacale est donc celui que je préfère. Je m'en suis servi pour

colorer des pièces qu'une macération de quelques jours dans l'alcool à 75 degrés avait suffisamment durcies. Après un quart d'heure de contact, l'action de la teinture est terminée, et la pièce n'exige plus qu'un lavage minutieux. Mais par ce procédé on ne peut obtenir que des coupes épaisses et opaques, dont le principal avantage est de conserver aux diverses parties leur volume et leurs rapports.

En desséchant avec précaution la tête entière, j'ai pu préparer des coupes très-minces du collier œsophagien, au moyen d'un appareil qui me permet de faire des tranches d'un vingtième de millimètre d'épaisseur. Ces pièces ayant repris leur volume dans l'eau, montrent quelquefois une foule de détails très-délicats. La teinture par le carmin ammoniacal leur donne encore plus de netteté, et leur observation par transparence, à l'aide du microscope, est on ne peut plus facile.

Mais la dessiccation a le grand inconvénient de modifier les formes et d'occasionner quelquefois des ruptures; c'est donc à l'aide des deux procédés, se complétant l'un l'autre, que j'ai pu arriver à la connaissance de la structure intime des centres nerveux.

Les masses de substance blanche contiennent, ainsi que j'aurai l'occasion de le dire, de grandes quantités de cellules unipolaires et de fibres qui sont les origines des nerfs.

La substance grise, au contraire, ne renferme que des noyaux et une matière granuleuse qu'on trouve aussi dans la précédente.

Une coupe longitudinale à peu près médiane par un plan vertical, permet de se faire une première idée de la structure des centres nerveux.

Les masses de substance blanche du cerveau (1), très-compliquées au premier aspect, se laissent fort bien ramener à trois groupes.

Celles de la partie inférieure du collier, disposées d'une manière beaucoup plus simple, appartiennent aussi à trois groupes.

La masse blanche antérieure du cerveau (2) offre, sur la

(1) Fig. 32.
(2) Fig. 32, n° 1.

coupe longitudinale, une forme à peu près triangulaire. Son angle antérieur se prolonge dans les nerfs buccaux et labiaux. Le côté supérieur présente une profonde anfractuosité remplie de substance grise, correspondant au sillon qui sépare la seconde bande transversale de la troisième ou antérieure. Cette masse blanche antérieure correspond donc à la deuxième et à la troisième bande du cerveau.

Une masse blanche volumineuse (1), au-dessous de laquelle apparaît un autre groupe composé de deux parties, dont l'antérieure est plus petite et dont la postérieure est munie en dessus d'un appendice courbe, correspond à la première bande du cerveau.

La masse blanche supérieure et le groupe inférieur sont réunis l'un à l'autre par de nombreux tractus blancs, qui apparaîtraient beaucoup mieux si la coupe était un peu latérale. Les origines sus-œsophagiennes du nerf optique viennent toutes de cette région.

Au cervelet correspond un groupe de substance blanche (2), qui, sur la ligne médiane, se présente comme formé par une sorte de ruban replié sur lui-même inférieurement.

Les trois masses de substance blanche de la partie sous-œsophagienne du collier sont loin de présenter la complication de celles du cerveau.

En avant, un premier noyau ovalaire (3) correspond au ganglion en patte d'oie et contient les origines des nerfs des bras.

Au milieu, un deuxième noyau (4) étroit et allongé présente sur la ligne médiane, inférieurement l'origine des nerfs antérieurs de l'entonnoir (5). C'est aussi de ce noyau que partent les nerfs acoustiques.

Tout à fait en arrière enfin, une masse à peu près triangulaire (6) présente en bas et postérieurement les origines des

(1) Fig. 32, n° 2.
(2) Fig. 32, n° 3.
(3) Fig. 32, n° 4.
(4) Fig. 32, n° 5.
(5) Fig. 32, n° 6.
(6) Fig. 32, n° 7.

viscéraux (1). C'est elle encore qui donne naissance aux palléaux et à plusieurs autres nerfs.

Des coupes transversales, convenablement conduites, donnent une idée encore plus précise de la structure des centres nerveux.

La première (2) nous montre le ganglion en patte d'oie et les origines des huit nerfs des bras. La partie sus-œsophagienne du collier offre seulement une coupe de la troisième bande avec les origines des buccaux de chaque côté en dehors, et entre celles-ci les origines des labiaux.

La coupe suivante (3) est faite au niveau de la commissure antérieure. Elle montre au-dessous de l'œsophage la partie postérieure du ganglion en patte d'oie, avec les origines des nerfs des bras, bien plus rapprochées de la ligne médiane que dans la coupe précédente. A la partie sus-œsophagienne, une masse blanche bilobée qui appartient à la portion postérieure du groupe blanc antérieur du cerveau, c'est-à-dire à la deuxième bande transversale.

La coupe suivante (4), faite au niveau de la partie antérieure des nerfs optiques, présente un grand intérêt, car elle nous montre la plupart des origines de ces nerfs et nous fait voir leur chiasma. A la partie sus-œsophagienne, nous voyons des mamelons qui viennent jusqu'au contact sur la ligne médiane, ils sont au nombre de quatre paires, tandis que, à la partie supérieure, les origines du nerf du côté droit se confondent avec celles du nerf du côté gauche. Outre ces origines sus-œsophagiennes, il existe de chaque côté un gros mamelon blanc qui provient de la portion sous-œsophagienne du collier, de sorte que, à cette hauteur, les origines de l'optique entourent presque complétement l'ouverture œsophagienne, et tout le collier lui-même s'en trouve formé, à l'exception d'une petite surface triangulaire qui appartient à la masse blanche moyenne inférieure. Les fibres nerveuses naissent dans toute la masse des tubercules blancs, et

(1) Fig. 32, n° 8.
(2) Fig. 33.
(3) Fig. 34.
(4) Fig. 35.

se dirigent en convergeant vers les deux points par lesquels émergent les nerfs optiques. Toutefois un groupe considérable de fibres traverse le cerveau de droite à gauche, immédiatement au-dessus de l'ouverture œsophagienne; il reçoit de chaque côté un faisceau oblique qui provient des origines sous-œsophagiennes du nerf et qui se dirige en haut et en dedans. Le chiasma est donc formé : 1° de fibres qui passent directement de l'un des nerfs à l'autre; 2° de fibres qui proviennent des origines sous-œsophagiennes d'un côté pour se porter dans le nerf du côté opposé.

Une coupe postérieure à la précédente, et conduite un peu obliquement, de sorte qu'elle comprenne la partie antérieure du cervelet en haut et l'origine des nerfs antérieurs de l'entonnoir en bas (1), permet de bien voir la disposition des bandelettes blanches du cervelet, au nombre de sept : une médiane et trois de chaque côté. Elles sont noyées dans une masse de substance grise. Au-dessous, deux tubercules blancs renferment les origines postérieures des nerfs optiques; enfin, deux autres, placés de chaque côté de l'œsophage, sont les derniers vestiges des origines sous-œsophagiennes de ces mêmes nerfs. Entre les premières et les secondes, on voit encore les fibres postérieures du chiasma. Au-dessous de l'œsophage, une grande masse de substance blanche appartenant au noyau moyen inférieur contient les origines des nerfs antérieurs de l'entonnoir sur la ligne médiane, et celle des acoustiques sur les côtés.

Ces origines semblent d'abord confondues; mais il est facile de voir, sur certaines pièces, que les fibres des nerfs de l'entonnoir marchent presque parallèlement les unes aux autres de haut en bas. Elles croisent perpendiculairement un autre faisceau de fibres dirigé de droite à gauche, dans lequel prennent naissance les nerfs acoustiques. Il en résulte que, pour ceux-ci comme pour les optiques, il y a un véritable chiasma formé par l'entrecroisement des fibres du nerf de droite avec celles du nerf de gauche.

(1) Fig. 36.

La coupe de la partie tout à fait postérieure du collier ne comprend que la région sous-œsophagienne (1). Une masse blanche de forme triangulaire donne naissance : en haut, aux nerfs palléaux et aux accessoires; en bas, aux viscéraux et aux nerfs postérieurs de l'entonnoir. Un léger tractus grisâtre sépare les origines des nerfs palléaux de celles des nerfs viscéraux.

GANGLIONS.

Ganglion optique. — Les ganglions optiques (2) font en quelque sorte partie du cerveau, auquel ils sont unis par un nerf extrêmement court; aussi l'aspect de leur structure rappelle-t-il celui de ce dernier.

Leurs éléments anatomiques, ainsi que je le dirai plus loin, ressemblent à ceux du collier, mais leur disposition est un peu différente.

Deux groupes de fibres pénètrent dans le ganglion optique; le supérieur, moins considérable, se perd dans le ganglion olfactif, dans un noyau de substance blanche assez mal déterminé qui en forme le centre, tandis que la surface est formée de substance grise en tout comparable à celle du cerveau; l'inférieur, beaucoup plus volumineux, est destiné au ganglion optique proprement dit, dans l'intérieur duquel il se perd par une série de divisions dichotomiques d'autant plus faciles à bien voir, que des tractus de substance grise les accompagnent jusque dans leurs dernières ramifications.

Ces fibres m'ont paru se perdre dans la substance blanche du ganglion, qui renferme des cellules unipolaires semblables à celles que j'ai trouvées dans le cerveau. La partie du ganglion qui est voisine de l'œil, et de laquelle sortent les faisceaux de fibres qui traversent la sclérotique pour former la rétine, se présente sur une coupe comme une zone claire; elle est uniquement formée de fibres pâles naissant par un grand nombre de fibrilles très-minces, que l'on voit bien au point où se termine la sub-

(1) Fig. 37.
(2) Fig. 8.

stance blanche de laquelle elles sortent. Chacune de ces fibrilles à son origine dans une cellule unipolaire.

Le ganglion optique est donc formé par les cellules unipolaires terminant les plus fines divisions des fibres nerveuses, par celles dont naissent les fibrilles d'origine des fibres de la rétine, et par de la substance grise qui accompagne les divisions dichotomiques du nerf optique et de ses fibres. Une grande quantité de matière granuleuse amorphe entre aussi dans sa composition. Je n'y ai jamais vu de cellules multipolaires.

Ganglions des bras. — A la face interne du nerf, qui est logé avec une artère dans le canal creusé dans l'axe du bras, sont appliqués les ganglions, comme nous l'avons vu déjà. Chacun d'eux correspond à une des cupules à laquelle sont destinés plusieurs rameaux qu'il fournit.

La coupe transversale (1) de l'un de ces ganglions donne une figure à peu près quadrilatère, dont la partie externe est occupée par le nerf aplati et presque divisé en deux. La partie interne (2) est formée d'un noyau et d'une enveloppe. Le noyau est manifestement bilobé, il est formé par une substance blanche dont l'aspect rappelle celle du cerveau, et qui renferme de nombreuses cellules bipolaires à contenu granuleux (3). Les fibres du nerf se détachent à angle droit sur la ligne médiane, se dirigent du côté interne en divergeant et se perdent dans le noyau. Ce noyau fournit en dedans des nerfs destinés à la cupule, et sur les côtés d'autres nerfs destinés aux masses musculaires du bras. Des quatre angles du noyau sortent des filets nerveux qui se distribuent, les internes à la cupule, les externes aux masses musculaires du bras (4).

L'enveloppe (5) est plus transparente que le noyau, surtout au point où elle touche ce dernier et où se trouvent de nombreuses cellules multipolaires (6). Dans le reste de son étendue, elle est

(1) Fig. 9.
(2) Fig. 9, n° 2.
(3) Fig. 13.
(4) Fig. 9, n° 5.
(5) Fig. 9, n° 3.
(6) Fig. 14.

surtout formée de fibres, et elle se termine d'une manière peu arrêtée par un lacis de fibrilles (1) à contenu pâle, singulièrement tortueuses, couvertes de noyaux ovalaires et qui remplissent presque complétement le canal des bras où ils forment un tissu feutré très-peu serré.

Ganglion étoilé. — Le ganglion étoilé est un organe dans lequel se termine le nerf palléal, et duquel naissent une quinzaine de nerfs destinés à la bourse. Son enveloppe est très-résistante et son contenu est relativement très-solide.

Avant de pénétrer dans son intérieur, le nerf palléal envoie de nombreuses fibres qui passent à sa surface, au-dessous de son enveloppe, et qui vont se distribuer dans les branches qui en partent. Le plus grand nombre des fibres du palléal pénètre obliquement dans le centre du ganglion, où elles m'ont paru se perdre dans des cellules unipolaires. Immédiatement au-dessous de l'enveloppe du ganglion, on trouve une couche de grandes cellules unipolaires (2) allongées, dont les extrémités convergent toutes vers le centre du ganglion; ce sont les origines des nerfs qu'émet ce dernier. Ces nerfs sont donc constitués par deux sortes de fibres, les unes fournies par le palléal, les autres émanées directement du ganglion.

Ganglions du grand nerf viscéral. — Ils sont extrêmement petits et je n'ai jamais pu voir dans leur intérieur de zones distinctes. Leur enveloppe est très-solide, et ils ne renferment que de petites cellules et des tubes très-fins qui se réunissent en un certain nombre pour former des fibres larges.

Ganglions du stomato-gastrique. — Les ganglions sous-pharyngien et stomacal sont recouverts d'une enveloppe résistante et élastique. Lorsqu'on l'a déchirée, on la trouve remplie par une matière demi-liquide, opaque et blanchâtre, dans laquelle nagent de nombreuses granulations extrêmement petites. J'ai toujours échoué quand j'ai voulu chercher dans ces ganglions une cellule quelconque. Il ne m'a pas même été donné d'y rencontrer des noyaux; mais j'ai vu à leur surface extérieure, des

(1) Fig. 9, n° 4.
(2) Fig. 51.

cellules renfermant des granulations et des gouttelettes graisseuses, ainsi qu'un noyau bien distinct. Un examen superficiel, fait avec le compresseur, m'avait fait croire d'abord à leur existence dans l'intérieur des ganglions. Je ne crois plus que ces cellules fussent de nature nerveuse.

La structure des différents ganglions est donc singulièrement variable; mais celle du stomato-gastrique est essentiellement distincte de tous les autres.

STRUCTURE DES CENTRES NERVEUX DU POULPE.

Collier œsophagien.

Les centres nerveux du Poulpe ressemblent à ceux de l'Élédone par leur constitution, et n'en diffèrent que par le volume relativement plus considérable du cerveau et la moindre élongation de la partie sous-œsophagienne.

Une coupe longitudinale présente la plus grande analogie avec ce qui a été vu dans l'Élédone, il m'a semblé inutile d'en faire le dessin.

Les coupes transversales présentent de légères différences dont la cause est très-facile à comprendre. La première (1), conduite un peu obliquement de haut en bas et d'avant en arrière, par un plan qui passerait entre les deux commissures pour arriver à l'origine du nerf antérieur de l'entonnoir, nous montre, dans la partie sus-œsophagienne du collier, la coupe de la masse blanche antérieure; au-dessous de l'œsophage, la coupe de la masse moyenne, qui renferme les origines des nerfs antérieurs de l'entonnoir sur la ligne médiane, et des acoustiques sur les côtés; ces derniers proviennent d'un chiasma analogue à celui que l'Élédone nous a offert, mais moins visible.

La coupe suivante (2), pratiquée au niveau de la partie antérieure du nerf optique, nous permet de voir ses origines sus-œsophagiennes et sous-œsophagiennes, ainsi que son chiasma.

(1) Fig. 38.
(2) Fig. 39.

A la partie inférieure de la région sous-œsophagienne, cette coupe offre une bande blanche qui appartient encore à la masse blanche moyenne. Cette coupe est parfaitement comparable à celle du cerveau de l'Élédone au même niveau (1), mais les origines sus-œsophagiennes du nerf optique offrent une simplicité beaucoup plus grande. Le chiasma ne se présente que sous la forme d'un faisceau de fibres qui passent d'un côté à l'autre. Enfin, la portion du noyau moyen inférieur est en arrière, tandis que, dans la coupe correspondante, chez l'Élédone, elle est tout à fait en avant.

Une coupe, conduite en arrière de la précédente et d'une façon un peu oblique (2), ne comprend plus que le cervelet. Elle montre en dessus les cinq bandelettes longitudinales dont la disposition diffère de celles de l'Élédone. La médiane est un véritable ruban. Les deux moyennes présentent une section courbe, les deux externes sont cylindriques, leur coupe est par conséquent représentée par un cercle.

Au-dessus de ces cinq bandelettes, le dessin montre encore la portion plus profonde du cervelet qui résulte de leur réunion en arrière.

GANGLIONS.

Par leur aspect, leur volume et leur position, les ganglions du Poulpe ressemblent à ceux de l'Élédone. L'étude de leur structure conduit à un résultat identique; il est donc inutile d'entrer à ce sujet dans des détails qui ne seraient qu'un double emploi. Je dirai pourtant quelques mots des ganglions des bras. Ils sont légèrement inclinés tantôt à droite, tantôt à gauche, suivant la cupule à laquelle ils correspondent. Le noyau central est opaque. Les cellules unipolaires sont encore plus visibles que dans l'Élédone. L'enveloppe transparente est aussi beaucoup plus nettement déterminée, à cause surtout du volume considérable des cellules multipolaires qu'elle renferme. Quant aux fibres

(1) Fig. 35.
(2) Fig. 40.

tortueuses qui enveloppent le ganglion et aux noyaux qui leur adhèrent, elles ressemblent à ce que nous avons vu dans l'Élédone.

STRUCTURE DES CENTRES NERVEUX DE LA SÈICHE.

Collier œsophagien.

J'ai employé, pour l'étude de la structure des centres nerveux de la Sèche, les procédés qui m'avaient réussi pour l'Élédone. Seulement, les difficultés sont ici beaucoup plus grandes. Le cerveau, en particulier, est tellement mou qu'il est très-difficile d'obtenir une bonne coupe, et la dessiccation d'organes qui présentent aussi peu de résistance, amène toujours des ruptures qui rendent les pièces méconnaissables.

La coupe longitudinale du cerveau (1) est loin de présenter la complication qu'offre celle du cerveau de l'Élédone. La coupe de la partie sous-œsophagienne (2) est, au contraire, presque semblable dans l'un et dans l'autre.

La masse blanche antérieure du cerveau est petite et simple (3). J'ai déjà exposé les raisons qui me font considérer le ganglion sus-pharyngien comme appartenant au cerveau; cette masse est donc l'analogue, par conséquent, de la portion postérieure de la première masse du cerveau de l'Élédone. Une couche de substance grise la sépare du reste du cerveau.

Au premier aspect, on croirait que tout ce qui est en arrière de ce sillon constitue une seule masse de substance blanche, mais il n'est point difficile de reconnaître que la partie supérieure est formée par une sorte de calotte (4) de substance blanche, nettement séparée de tout le reste du cerveau, qui doit être assimilée à l'ensemble du cervelet de l'Élédone, réduit à une seule bandelette longitudinale ou dont les bandelettes longitudinales se seraient confondues. La différence principale, c'est que,

(1) Fig. 41 *a*.
(2) Fig. 41 *b*.
(3) Fig. 41, n° 1.
(4) Fig. 41, n° 3.

au lieu d'être postérieure comme le cervelet de l'Élédone, cette calotte est assez exactement supérieure, ce qui fait que les deux seules bandes grises qui persistent sont très-rapprochées l'une de l'autre.

Si nous examinons maintenant ce qui reste du cerveau, nous le voyons constitué par une masse triple formée de deux tubercules médians, dont l'antérieur est plus petit; et d'un tubercule un peu latéral (1) qui seul arrive à la surface antérieure du cerveau, entre les deux sillons grisâtres, pour constituer la première bande. C'est aussi dans ces trois tubercules que sont les origines sus-œsophagiennes du nerf optique.

La partie sous-œsophagienne du collier présente, sur la ligne médiane, trois noyaux de substance blanche, enveloppés chacun de substance grise. Le premier, qui est ovalaire, correspond au ganglion en patte d'oie (2) et renferme les origines des nerfs des bras. Le second correspond à la portion moyenne (3) et contient principalement les origines des nerfs antérieurs de l'entonnoir (4) et des auditifs. Le troisième (5) est à peu près arrondi et présente les origines des viscéraux (6), des palléaux et de quelques autres nerfs.

Les coupes transversales viennent compléter ce que la coupe longitudinale nous a fait connaître. Une première coupe (7), dirigée un peu obliquement de haut en bas et d'arrière en avant, montre à la partie supérieure la coupe de la masse blanche antérieure; au-dessous de l'œsophage, la coupe transversale du ganglion en patte d'oie avec les origines des huit nerfs des bras égaux, sur les côtés, et des deux nerfs des longs bras sur la ligne médiane.

Une autre coupe (8) est faite très-près de la précédente et en

(1) Fig. 41, n° 2.
(2) Fig. 41, n° 4.
(3) Fig. 41, n° 5.
(4) Fig. 41, n° 6.
(5) Fig. 41, n° 7.
(6) Fig. 41, n° 8.
(7) Fig. 42.
(8) Fig. 43.

arrière. Elle montre, au-dessus de l'œsophage deux couches de substance blanche, appartenant à la masse antérieure et à la masse moyenne. Elle fait voir distinctement au-dessous de l'œsophage les origines des dix nerfs des bras. Ceux des longs bras sont encore sur la ligne médiane, mais au-dessus du point où nous les avons vus dans la coupe précédente. Si nous cherchons donc à nous rendre compte du trajet de ces nerfs, nous les verrons naître à côté l'un de l'autre, dans le premier noyau sous-œsophagien, sur un rang plus interne que celui des autres nerfs des bras (1), passer ensuite entre les deux nerfs médians inférieurs, se séparer l'un de l'autre en se portant en bas et en dehors, de façon que, à leur point de sortie du ganglion, ils paraissent émerger sur un rang plus externe, entre le nerf médian inférieur et celui qui est immédiatement en dehors.

Une nouvelle coupe, qui passe immédiatement en avant des nerfs optiques (2), nous offre, en dessus, une bande blanche qui appartient à la calotte, tout à fait en dessous une autre bande blanche qui appartient au noyau médian inférieur, et de chaque côté les premières origines sus-œsophagiennes et sous-œsophagiennes de l'optique.

Une autre section (3), faite en arrière de celle-ci, passant par la partie antérieure des nerfs optiques et dirigée un peu obliquement en bas et en avant, nous montre encore la coupe de la calotte en dessus; celle du noyau médian sous-œsophagien en dessous; entre l'œsophage et la calotte, les origines supérieures du nerf optique et son chiasma; sur les côtés de l'œsophage, les origines sous-œsophagiennes du même nerf. Si la calotte n'était pas comprise dans cette section, la coupe serait tout à fait comparable à l'une de celles du collier de l'Élédone (4), à laquelle elle ressemble du reste beaucoup. Les origines sus-œsophagiennes du nerf optique sont encore plus simples dans la Sèche

(1) Fig. 43.
(2) Fig. 44.
(3) Fig. 45.
(4) Fig. 35.

que dans le Poulpe (1). Le chiasma est beaucoup moins net, quoique le nerf optique soit beaucoup plus volumineux. Ses fibres sont en quelque sorte noyées dans la substance blanche. La coupe suivante (2) passe par le milieu des nerfs optiques et par les origines des nerfs antérieurs de l'entonnoir et acoustiques. La calotte s'est recourbée sur les côtés, les origines sus-œsophagiennes du nerf optique et son chiasma diffèrent très-peu de ce que nous avons vu jusqu'ici. Les origines sous-œsophagiennes sont beaucoup plus courtes. Enfin, la plus grande partie de la région sous-œsophagienne est occupée par la coupe du noyau moyen qui renferme, sur la ligne médiane, les nerfs antérieurs de l'entonnoir, et, sur les côtés, celles des nerfs acoustiques provenant d'un chiasma. Cette coupe est, en tous points, comparable à l'une de celles du collier de l'Élédone (3).

Le collier nerveux de la Sèche, bien que différant extérieurement de celui de l'Élédone et de celui du Poulpe, surtout par son élongation et l'absence plus apparente que réelle du cervelet, est donc composé des mêmes parties. Il est formé d'après le même plan, et les différences sont bien moins nombreuses que les analogies.

GANGLIONS.

Ganglion optique. — La structure du ganglion optique est loin de présenter le même intérêt que celle du collier. Sa coupe montre les divisions dichotomiques du nerf accompagnées de nombreux noyaux, se perdant dans les cellules de la substance blanche, et les fibres minces d'origine des fibres rétiniennes naissant dans les cellules de cette même substance blanche, dans laquelle la matière granuleuse amorphe existe en grande quantité.

Ganglions des bras. — J'ai déjà dit que les nerfs des bras ne portent pas de ganglions distincts comme dans le Poulpe et

(1) Fig. 39.
(2) Fig. 46.
(3) Fig. 36

l'Élédone, mais qu'ils prennent l'aspect de cylindres ou plutôt de cônes très-allongés, aplatis, sans renflements distincts. La coupe de ce cylindre est loin de présenter la netteté de celle des ganglions des bras du Poulpe ; elle montre que le plus grand nombre des fibres du nerf forme un faisceau externe qui est côtoyé par l'artère, tandis que d'autres fibres suivent le côté opposé du cylindre, c'est-à-dire celui qui est le plus voisin des cupules. Tout le reste de la coupe est occupé par une substance opaque, homogène, dans laquelle on trouve confondus, comme j'aurai lieu de le dire plus loin, les éléments des deux couches des ganglions de l'Élédone et du Poulpe. Je n'y ai jamais trouvé toutefois les fibres tortueuses couvertes de noyaux.

Ganglion étoilé. — Le ganglion étoilé reçoit un rameau important du nerf palléal, et émet des nerfs nombreux, dont un très-gros, qui se confond avec le nerf de la nageoire. Le nerf qui lui vient du palléal ne pénètre pas tout entier dans son centre ; quelques fibres suivent sa paroi libre au-dessous du névrilème et se continuent directement avec celles des nerfs émergents ; quelques-unes deviennent grêles, pâles et tortueuses et se couvrent de noyaux. Elles ressemblent en tous points à ces fibres singulières qui recouvrent les ganglions des bras dans le Poulpe et l'Élédone. Le plus grand nombre des fibres nerveuses qui viennent du palléal, pénètrent dans le centre du ganglion où elles se terminent dans un groupe de substance blanche, d'une manière que je n'ai pas nettement constatée ; j'ai tout lieu de croire que cette terminaison se fait dans des cellules unipolaires. Au-dessous du névrilème se trouve une couche de grosses cellules unipolaires, presque sphériques, dont le pôle est dirigé vers le centre du ganglion, ce sont les origines des nerfs qui sortent de cet organe. Une coupe, conduite par l'axe du rameau du palléal, perpendiculairement à la surface du ganglion, rend évidente la constitution que je viens d'exposer.

Ganglions du nerf viscéral. — Les ganglions du viscéral de la Sèche, c'est-à-dire celui qui se trouve au point d'émergence de la branche anastomotique, le ganglion du cœur branchial et l'ensemble de ceux des branchies, qui sont confondus avec les

fibres du nerf, offrent une structure compacte. Il est donc impossible d'y rien voir par transparence, et les coupes d'organes aussi petits seraient bien difficiles à obtenir. J'y ai vu des cellules d'un très-petit volume, à noyau considérable, et tout me porte à croire que ces organes sont constitués comme les ganglions du viscéral de l'Élédone et du Poulpe.

Ganglions du stomato-gastrique. — J'ai étudié avec un soin scrupuleux la structure des ganglions du stomato-gastrique, c'est même le résultat de cette étude qui m'a permis de n'avoir plus aucun doute sur l'opportunité qu'il y avait à séparer le ganglion sus-pharyngien de Brandt du stomato-gastrique, pour le considérer comme la bande blanche antérieure du cerveau. J'ai cherché par tous les moyens connus à voir une cellule dans le ganglion stomacal et dans le ganglion sus-pharyngien de la Sèche, jamais je n'y ai réussi. Ces ganglions sont uniquement formés d'une enveloppe névrilématique épaisse et élastique que les fibres nerveuses traversent, et d'une matière amorphe blanche, semi-liquide et granuleuse, dans laquelle elles se perdent. Je dirai plus loin combien il m'a été facile, au contraire, de voir des cellules dans le ganglion sus-pharyngien.

STRUCTURE DES CENTRES NERVEUX DU CALMAR.

Collier œsophagien.

Le cerveau du Calmar est encore plus mou que celui de la Sèche, les coupes sont donc plus difficiles à obtenir ; sa structure est la reproduction presque exacte de celle que la Seiche nous a permis de voir. C'est au moyen de têtes durcies par l'action de l'alcool à 40 degrés que je suis parvenu à voir la structure du centre nerveux du Calmar. La dessiccation ne m'a donné aucun bon résultat, elle amène des retraits et des déchirures qui rendent toute recherche sérieuse impossible.

Le cerveau coupé longitudinalement présente une masse blanche antérieure peu développée, une masse moyenne et une calotte ressemblant absolument à celles de la Sèche. Les stries

longitudinales, que montre la surface de la calotte, ne pénètrent pas dans l'intérieur.

La portion sous-œsophagienne du collier ne présente d'autre différence que la grande élongation du ganglion en patte d'oie, qui porte le noyau antérieur de substance blanche fort en avant. Par sa structure, le collier nerveux du Calmar ressemble donc encore plus à celui de la Sèche, que celui de l'Élédone ne ressemble à celui du Poulpe; aussi ai-je cru inutile de surcharger mon travail de dessins qui n'auraient été que la reproduction des coupes du collier de la Sèche.

GANGLIONS.

Je ne dirai rien du ganglion optique qui ressemble à celui des autres Céphalopodes déjà étudiés.

Les nerfs des bras se comportent dans le Calmar comme dans la Sèche, ils n'ont pas de véritables ganglions, mais ils renferment les mêmes éléments que les ganglions les mieux caractérisés du Poulpe.

J'ai étudié la structure du ganglion étoilé, par transparence, sur de jeunes individus (1). Le Calmar est le seul qui ait pu me permettre l'emploi de ce procédé, car je n'ai jamais eu à ma disposition de jeunes Poulpes, ni de jeunes Élédones, et les petites Sèches ont le ganglion étoilé aussi opaque que les plus grandes. Le nerf palléal donne à peu près la moitié de ses fibres au ganglion étoilé; le faisceau pénètre en grande partie dans le ganglion et se termine vers le centre dans une masse un peu opaque; je ne suis pas bien fixé sur le mode de terminaison de ces fibres qui m'ont semblé se diviser pour aboutir à des cellules. Les fibres des nerfs qui sortent du ganglion proviennent de deux origines : les plus profondes sont fournies par les cellules unipolaires qui forment la couche externe du ganglion, et qui toutes ont leur pôle dirigé vers le centre. Les fibres plus superficielles proviennent directement de celles du nerf qui n'ont pas pénétré au

(1) Fig. 58.

centre du ganglion, mais qui ont parcouru sa face sous-cutanée au-dessous du névrilème, en divergeant pour se rendre à chaque nerf.

CHAPITRE III.

Histologie du système nerveux.

ÉLÉDONE.

Tubes nerveux. — Les tubes nerveux de l'Élédone sont très-fins et d'un diamètre constant de $0^{mm},006$ dans tous les nerfs où je les ai étudiés. Toutefois ce caractère n'appartient point à ceux des ganglions et du collier ; dans les ganglions du nerf viscéral, par exemple, il y en a qui ont à peine le dixième de ces dimensions ; il en existe de plus ténus encore dans le cerveau. Les tubes qui viennent du ganglion optique et percent la sclérotique sont au contraire beaucoup plus volumineux ; leur diamètre arrive à $0^{mm},025$. Ceux des nerfs des bras, au-dessous des ganglions, sont aussi très-volumineux.

En règle générale, ces tubes sont droits et je n'ai trouvé d'exception que pour les fibres qui forment l'enveloppe des ganglions des bras, et qui remplissent le canal central de ces derniers ; mais sont-elles bien de nature nerveuse ? Je ne saurais l'affirmer. Ce sont des filaments transparents (1) de $0^{mm},01$ de diamètre, singulièrement tortueux et enchevêtrés, dont la surface est partout recouverte de noyaux ovalaires de $0^{mm},001$ de grand diamètre. Je n'ai pu suivre leurs extrémités jusqu'à une vraie fibre nerveuse. Comme ils ne contiennent rien qui ressemble à une moelle, je douterais de leur détermination comme fibres nerveuses, si je n'avais vu des noyaux absolument semblables sur certaines ramifications du nerf auditif, et si la surface libre du ganglion étoilé de la Sèche ne présentait des fibres qui leur ressemblent absolument. Leur aspect les rapproche des fibres élastiques jaunes des Vertébrés. Le carmin les colore à peine,

(1) Fig. 12.

tandis qu'il communique rapidement une teinte foncée aux noyaux qui les recouvrent. M. de Siebold pense que ces derniers appartiennent au névrilème.

Dans les tubes ordinaires, il est très-facile de distinguer une enveloppe et un contenu. Ce dernier a l'aspect d'un liquide épais qui contient quelques granulations très-fines en suspension. L'action de l'eau le grumelle rapidement et les tubes paraissent alors remplis d'une matière floconneuse. On ne peut les voir ainsi dans les animaux qui sont morts depuis quelque temps. Cette moelle a la plus grande analogie avec la substance granuleuse que renferment les centres nerveux, et avec celle qui constitue la majeure partie du contenu des cellules.

Les tubes nerveux m'ont paru se terminer de deux manières différentes dans les ganglions ; le plus souvent, ce sont des cellules qui forment leur extrémité, mais ceux du système stomatogastrique sont tout autrement terminés.

Il est très-difficile de voir les origines des tubes dans des cellules, je n'ai pu dans l'Élédone y réussir pour ceux des centres qu'avec une difficulté extrême. Les cellules qui constituent, en majorité, la substance blanche, fournissent chacune un prolongement pâle extrêmement fin. Ces filaments confondus en faisceau, forment un tube nerveux large dont le parcours dans l'épaisseur de la substance blanche est parfois très-long. Ce mode d'origine ressemble à ce que M. Owsjannikoff a constaté dans les ganglions du Homard. Je dois avouer toutefois que je n'ai jamais pu suivre dans l'Élédone une fibre mince depuis son origine dans une cellule unipolaire jusqu'à sa fusion dans un tube à moelle ordinaire ; j'ai été plus heureux, comme on le verra plus loin, chez la Seiche et le Calmar.

Les tubes qui émergent des ganglions du nerf viscéral (1) ont une origine en tous points semblable à celle que je viens de décrire. La dilacération permet d'obtenir des corps mamelonnés muriformes, composés d'une douzaine de cellules et qui semblent terminer un tube divisé lui-même en une douzaine de fibrilles.

(1) Fig. 52.

On est souvent assez heureux pour n'entraîner qu'un petit nombre de ces cellules, et pour les voir alors facilement chacune à l'extrémité d'une fibrille ; c'est ce que montre mon dessin. Les fibres du nerf viscéral qui pénètrent dans le ganglion m'ont paru se terminer d'une manière exactement semblable.

Les tubes larges du ganglion optique prennent naissance dans la substance blanche de cet organe, par des pinceaux de fibrilles qui proviennent de cellules unipolaires. Ils ressemblent donc en tout aux tubes ordinaires des nerfs, sauf par leur diamètre et la transparence de leur contenu.

Dans les ganglions des bras où les cellules unipolaires sont si nombreuses, il est probable que beaucoup de tubes en tirent leur origine, mais je n'ai pu m'en assurer directement. J'ai vu au contraire les cellules unipolaires du noyau central, donner des fibrilles, comme les cellules unipolaires du cerveau auxquelles elles ressemblent tant.

Dans le ganglion étoilé, dont les cellules sont si volumineuses, je suis fondé à croire que chacune fournit directement un tube.

Je n'ai vu les terminaisons périphériques des tubes nerveux, d'une manière bien évidente, que dans l'oreille ; mais là elles sont si remarquables que je les décrirai, bien que leur étude sorte de mon sujet.

Le nerf auditif se divise en deux branches au moment où il pénètre dans la cavité ; ces deux branches décrivent chacune un demi-cercle qui se réunit à son congénère pour former un cercle complet. Les rameaux qui s'en détachent, à droite et à gauche, et qui s'anastomosent de mille manières, forment une poche dans laquelle se trouve l'otolithe, et un grand nombre de très-petits cylindres courts nageant dans le liquide. La portion de cette poche qui correspond à l'otolithe, n'est formée que de fibres fines sur lesquelles se trouvent de nombreux noyaux, tout à fait semblables à ceux que j'ai décrits sur les fibres tortueuses des bras, mais, aux points qui correspondent aux premières ramifications du nerf, beaucoup de tubes se terminent par des cellules flottantes (1) qui n'adhèrent à la poche que par leur base effilée,

(1) Fig. 53.

terminaison d'un tube. Elles forment en certains points une couche veloutée, à la face interne de la poche.

Ces cellules varient un peu de volume; j'en ai mesuré qui avaient $0^{mm},07$ de longueur sur $0^{mm},04$ de largeur, d'autres étaient un peu plus étroites et n'avaient que $0^{mm},03$ de largeur; les plus petites avaient $0^{mm},03$ de longueur sur $0^{mm},015$ de largeur. Leur contenu est un liquide transparent dans lequel nagent des corpuscules très-petits, beaucoup plus nombreux vers la grosse extrémité libre. Elles contiennent aussi un noyau de $0^{mm},01$ de diamètre qui renferme un très-petit nucléole.

D'autres cellules de l'oreille sont fort remarquables; elles forment un groupe sur la position exacte duquel je ne suis pas bien fixé. Elles sont presque sphériques et chacune termine un tube nerveux; leur diamètre est de $0^{mm},03$, leur noyau et leur contenu diffèrent à peine de ceux des cellules précédentes. Ce qui les fait remarquer au premier coup d'œil, ce sont de nombreux cils qui hérissent leur grosse extrémité (1); ils sont ordinairement au nombre de douze à quinze pour chaque cellule et leur longueur est d'environ $0^{mm},04$. Entre ces cils, j'ai vu flotter un nombre énorme de ces petits cylindres dans le liquide de l'oreille. Il est probable que pendant la vie ces cils exécutent des mouvements vibratiles, mais je les ai toujours vus immobiles.

Les tubes du système stomato-gastrique ne diffèrent en rien de ceux des nerfs ordinaires, mais, ainsi que je l'ai dit, leur origine est différente. Si l'on cherche, par exemple, celle des filets d'union des deux ganglions dans le ganglion stomacal, on voit le névrilème du nerf et celui du ganglion se continuer directement; quant aux tubes, ils semblent pénétrer dans la substance blanche et s'y dissoudre; leurs contours deviennent de moins en moins nets et on ne peut bientôt plus les distinguer. Je n'oserais pas affirmer qu'il n'y a pas de cellules dans les ganglions du système stomato-gastrique, mais je n'en ai jamais vu. J'ai eu des Élédones très-frais, j'en ai eu qui vivaient encore, mes recherches ont toujours abouti au même résultat. C'est inutilement aussi que j'ai employé tous les réactifs connus.

(1) Fig. 53.

Cellules.

Rien n'est facile comme de trouver des cellules nerveuses dans les différents centres de l'Élédone. Le collier œsophagien en est presque uniquement formé, le ganglion optique, les ganglions des bras, ceux du nerf viscéral, celui du nerf ophthalmique, le ganglion étoilé en contiennent de très-grandes quantités.

La substance blanche du cerveau semble presque uniquement formée de cellules unipolaires et apolaires. Celles-ci sont-elles le résultat de ruptures et n'existe-t-il que des cellules polaires? Je suis d'autant plus disposé à le croire que les cellules unipolaires que j'ai bien vues, sont un peu plus petites que les apolaires, et que les noyaux, dont le volume est presque toujours en rapport avec celui de la cellule, sont aussi un peu plus petits dans les cellules unipolaires, mais je n'ai pu m'assurer parfaitement de l'identité de ces deux formes de cellules.

Les cellules apolaires du collier nerveux de l'Élédone, celles du cerveau en particulier, ont de $0^{mm},019$ à $0^{mm},020$ de diamètre; leur enveloppe est singulièrement mince (1). Elles renferment un noyau muni lui-même d'un nucléole, et dont le diamètre est d'environ $0^{mm},009$. Leur contenu est une substance demi-liquide, opaque, remplie de fines granulations.

Les cellules unipolaires des mêmes centres nerveux, ont un diamètre un peu moindre et qui varie peu, environ $0^{mm},015$. Leur noyau, semblable à celui des précédentes, est un peu plus petit, environ $0^{mm},006$. Leur contenu granuleux est en tout semblable à celui des cellules apolaires.

J'ai trouvé une fois seulement une cellule tripolaire dans le cerveau; elle renfermait un noyau nucléolé très-évident, ainsi qu'une quantité notable de granulations. Elle provenait de la surface antérieure de la première bande blanche du cerveau. J'ai inutilement cherché à renouveler cette observation.

Les cellules unipolaires des ganglions optique, olfactif et ophthalmique sont semblables à celles du cerveau.

Les ganglions des bras renferment dans leur masse centrale

(1) Fig. 10.

de nombreuses cellules unipolaires, et à la surface interne de leur enveloppe aux points où elle est en contact avec cette masse, des cellules bipolaires et tripolaires très-distinctes. Les cellules unipolaires (1) ont de $0^{mm},03$ à $0^{mm},07$ de longueur, leur petit diamètre varie de $0^{mm},015$ à $0^{mm},03$; elles renferment un noyau dont le diamètre est de $0^{mm},012$ et qui lui-même contient un nucléole. La substance qu'elles contiennent est finement granuleuse et opaque. Les cellules multipolaires (2), qui entourent immédiatement le centre blanc opaque du ganglion, appartiennent à son enveloppe, leur diamètre varie de $0^{mm},009$ à $0^{mm},01$. Elles renferment un noyau de $0^{mm},003$ de diamètre qui contient lui-même un nucléole très-visible. La substance qui remplit ces cellules est parfaitement transparente et liquide, elle ne contient aucun granule. Les filaments qui continuent ces cellules sont ordinairement au nombre de deux, il y a pourtant quelques cellules tripolaires. Les filaments ont environ $0^{mm},01$ de diamètre, et ressemblent beaucoup aux fibres tortueuses qui forment la couche externe du ganglion et remplissent le tube des bras.

Le ganglion étoilé est remarquable par le volume considérable des cellules de sa surface, ce sont les origines des nerfs qui en sortent, mais quelques fibres de ces derniers viennent aussi directement du nerf palléal. Les cellules (3) de forme allongée ont jusqu'à $0^{mm},1$ de long sur $0^{mm},05$ de large. C'est un volume énorme pour des cellules nerveuses. Les plus petites ont encore $0^{mm},08$ sur 0,04. Elles renferment un noyau dont le diamètre varie de $0^{mm},015$ à $0^{mm},02$. Ce dernier contient un nucléole de $0^{mm},001$. La substance qui remplit ces cellules est blanche, très-opaque et finement granulée. Elles sont toutes disposées de la même manière, leur extrémité polaire dirigée vers le centre du ganglion, leur extrémité libre vers la périphérie. Chacune donne un tube pâle qui se réunit à d'autres pour former un tube large.

Les ganglions du nerf viscéral, c'est-à-dire : le fusiforme, celui du cœur branchial et ceux des branchies, renferment les

(1) Fig. 13.
(2) Fig. 14.
(3) Fig. 5.

mêmes éléments. Ce sont des cellules fort petites (1), qui ont à peine $0^{mm},005$ de diamètre et qui sont presque entièrement remplies par un gros noyau. Chacune d'elles se continue en une fibrille très-mince qui, réunie à une douzaine d'autres, forme un tube ordinaire. Toutes les cellules d'origine d'un même tube sont réunies en un corps arrondi, mûriforme.

Noyaux.

La substance grise du cerveau de l'Élédone ne renferme pas de cellules; elle est uniquement constituée par des noyaux libres, sans nucléoles et remplis de fines granulations (2). Leur membrane est difficile à bien voir, mais leur contenu réfracte fortement la lumière comme les matières grasses. Leur diamètre est de $0^{mm},005$ et leur forme me paraît être lenticulaire.

L'action du carmin ammoniacal les colore rapidement en rouge intense, et permet ainsi de les reconnaître avec facilité.

On les trouve un peu dans toutes les régions du cerveau, mais ils constituent à eux seuls sa substance grise. Ils accompagnent aussi les divisions du nerf optique dans le ganglion.

La forme caractéristique de ces corps, leurs dimensions, toujours les mêmes, l'absence de formation nucléaire dans leur intérieur et leur aspect doivent, je crois, les faire considérer plutôt comme des noyaux libres que comme des cellules.

Matière granuleuse amorphe.

Au premier examen on ne voit dans la substance blanche du collier de l'Élédone qu'une matière opaque granuleuse et qui semble amorphe. Une étude plus attentive fait apercevoir un nombre considérable de cellules, mais il est évident qu'elles ne constituent pas à elles seules la substance blanche tout entière.

La matière amorphe ressemble par tous ses caractères à celle qui remplit les cellules; elle est essentiellement formée d'une substance demi-liquide et de granulations extrêmement petites.

(1) Fig. 52.
(2) Fig. 10.

La substance grise du cerveau en renferme peu ; il en existe dans le ganglion optique et dans le centre des ganglions des bras.

Cette matière est la seule chose que l'on voie dans les ganglions du stomato-gastrique. J'ai cherché de bien des manières à trouver quelque cellule ou quelque noyau dans la substance de ces ganglions, les réactifs, la teinture, la compression ne m'ont rien montré que de la matière finement granuleuse, absolument amorphe, enveloppée dans un névrilème résistant, et dans laquelle se perdent les tubes nerveux. Cette structure m'a semblé constante chez les Céphalopodes que j'ai étudiés, et quelque singulière qu'elle m'ait paru, je suis porté à croire que je ne me suis pas trompé.

Si l'on délaye dans l'eau la matière amorphe d'un ganglion du stomato-gastrique, elle forme des grumeaux qui pourraient induire en erreur, mais ceux-ci sont inégaux, irréguliers et à bords mal définis.

En résumé, les éléments du système nerveux de l'Élédone sont :

1° Des tubes à moelle et des fibres pâles résultant de leur division ;

2° Des cellules apolaires dans le collier œsophagien ;

3° Des cellules unipolaires de volume et d'aspect différents dans le collier, les ganglions des bras, le ganglion étoilé, ceux du viscéral, le ganglion optique, l'olfactif et l'ophthalmique ;

4° Des cellules multipolaires dans le cerveau, où je n'en ai vu qu'une seule, et dans les ganglions des bras, où j'en ai vu bon nombre ;

5° Des noyaux libres dans le collier et le ganglion optique ;

6° De la matière amorphe dans le collier, le ganglion optique et les ganglions du stomato-gastrique. Elle constitue à elle seule ces derniers.

POULPE.

L'organisation du Poulpe est si semblable à celle de l'Élédone, que j'ai été peu surpris de trouver la plus grande analogie entre les éléments du système nerveux de l'un et de l'autre.

Tubes.

Les tubes nerveux ont $0^{mm},01$ de diamètre, ils ressemblent du reste à ceux de l'Élédone. J'ai vu dans le ganglion du cœur branchial les origines d'un de ces tubes; elles ressemblent à celles que j'ai vues dans les ganglions du viscéral de l'Élédone (1). Des cellules unipolaires donnent chacune naissance à une fibre mince, plusieurs de ces dernières se réunissent pour former un tube à moelle. Dans le cerveau, je n'ai pu constater la continuité des cellules unipolaires avec les fibres minces.

Les cellules multipolaires des ganglions des bras sont aussi probablement les origines de fibrilles, mais je n'ai pu suivre au loin les prolongements de leurs pôles.

Les tubes des nerfs qui sortent du ganglion étoilé proviennent manifestement des grandes cellules de ce ganglion.

J'ai vu chez le Poulpe les terminaisons nerveuses de l'oreille qui ressemblent à celles de l'Élédone. J'ai mesuré des cellules longues de $0^{mm},03$, larges de $0^{mm},025$ avec un noyau de $0^{mm},01$ à $0^{mm},007$ renfermant un contenu légèrement granuleux. Je n'ai pas trouvé de cellules portant des cils.

Les tubes du système stomato-gastrique m'ont semblé se terminer comme dans l'Élédone; je n'ai trouvé à leur extrémité rien qui ressemblât à une cellule.

Cellules.

Elles sont aussi faciles à voir dans le Poulpe que dans l'Élédone, et ressemblent beaucoup à celles de ce dernier. Chaque centre peut être comparé au centre correspondant de l'Élédone.

Dans le cerveau (2), les cellules apolaires ont $0^{mm},017$ à $0^{mm},019$; leurs noyaux mesurent $0^{mm},01$. Leur contenu est finement granuleux. Les cellules unipolaires ont $0^{mm},012$ à $0^{mm},014$; elles sont un peu plus petites que les précédentes et contiennent la même substance granuleuse, ainsi qu'un noyau de $0^{mm},007$ de

(1) Fig. 55.
(2) Fig. 54.

diamètre. Je n'ai trouvé aucune cellule multipolaire dans le cerveau du Poulpe.

Les cellules unipolaires du ganglion optique sont semblables à celles du cerveau. Celles du ganglion ophthalmique inférieur ont de $0^{mm},030$ à $0^{mm},033$ de diamètre et leur noyau varie de $0^{mm},01$ à $0^{mm},015$. Leur contenu est granuleux comme celui des cellules du cerveau.

Dans la masse centrale des ganglions des bras (1), j'ai trouvé de nombreuses cellules unipolaires de $0^{mm},025$ à $0^{mm},030$ avec un noyau de $0^{mm},01$ et un contenu granuleux comme dans les cellules analogues de l'Élédone. Il y a aussi des cellules bipolaires et tripolaires dans l'enveloppe du ganglion, à la surface externe de la masse opaque dont je viens de parler. Ces cellules sont très-faciles à voir et d'une grande taille; j'en ai mesuré qui avaient, l'une $0^{mm},06$ sur $0^{mm},055$ et qui contenait un noyau de $0^{mm},01$, l'autre $0^{mm},075$ sur $0^{mm},045$ et un noyau de $0^{mm},02$. Leur contenu est clair et ne renferme point de granules. Les fibres qui en proviennent ont $0^{mm},01$ à $0^{mm},02$, et ressemblent complétement aux fibres tortueuses qui enveloppent les ganglions et remplissent le canal des bras.

Dans le ganglion étoilé, j'ai aussi trouvé des cellules (2) qui ressemblent à celles du même ganglion chez l'Élédone; elles ont $0^{mm},060$ à $0^{mm},072$ de long sur $0^{mm},036$ à $0^{mm},040$ de large. Leur noyau a $0^{mm},007$ et leur contenu est opaque et finement granuleux.

Enfin, les ganglions du viscéral contiennent des cellules très-petites de $0^{mm},012$ dont le noyau est volumineux (3); chacune d'elles est la terminaison d'une fibre mince. Ces fibrilles se réunissent pour former un tube ordinaire à moelle. C'est absolument l'organisation des ganglions viscéraux de l'Élédone.

Noyaux.

La substance grise du cerveau est formée de noyaux (4) plus

(1) Fig. 56.
(2) Fig. 57.
(3) Fig. 55.
(4) Fig. 54.

gros que ceux de l'Élédonc, mais du reste parfaitement semblables; ils ont $0^{mm},01$ de diamètre; ils se comportent comme chez ce dernier, on les retrouve aussi dans le ganglion optique.

Matière granuleuse amorphe.

Elle ressemble en tout à celle de l'Élédone et occupe les mêmes points. C'est elle qui remplit les intervalles des cellules dans la substance blanche du cerveau, et qui forme entièrement le contenu des ganglions du stomato-gastrique.

SÈCHE.

Tubes.

Dans les nerfs on ne trouve que des tubes à moelle, tous d'un même diamètre, $0^{mm},0125$; mais dans les centres ganglionnaires, il y en a d'une dimension bien moindre. J'en ai mesuré dans le cerveau qui n'avaient que $0^{mm},005$. Ceux qu'on trouve dans les ganglions du nerf viscéral sont encore moins larges. Ces tubes sont toujours droits, excepté autour des ganglions des bras et à la surface du ganglion étoilé. Ces derniers ressemblent tout à fait à ceux des bras de l'Élédone; ce sont des filaments sans moelle, très-tortueux, à la surface desquels se voient de nombreux noyaux ovalaires.

Les origines des tubes dans le collier, sont plus faciles à voir dans la Sèche que dans les autres Céphalopodes étudiés ici; cela tient probablement à ce que le tissu du cerveau est presque liquide et renferme beaucoup de substance interposée. Chaque cellule unipolaire fournit une fibre mince sans moelle qui se confond bientôt avec d'autres fibrilles d'origines analogues.

Il en est probablement de même dans les ganglions du viscéral, mais autant ce fait est facile à constater dans l'Élédone et le Poulpe, autant il est difficile à voir dans la Sèche.

Les tubes nerveux du système stomato-gastrique ne diffèrent, en rien d'essentiel, de ceux du système de la vie animale quant à leur aspect, mais leurs origines sont différentes. Ils pénètrent dans les ganglions, où ils disparaissent graduellement et sem-

blent en quelque sorte se dissoudre. J'ai souvent renouvelé cette observation, et j'ai toujours vu la même chose, chez la Sèche, que chez l'Élédone et le Poulpe.

Cellules.

Elles abondent dans les centres nerveux de la Sèche; celles du collier sont plus faciles à voir que dans les deux espèces déjà étudiées.

La substance blanche du cerveau est presque fluide. J'y ai trouvé des cellules apolaires et unipolaires (1). Les cellules apolaires ont $0^{mm},025$ à $0^{mm},028$ de diamètre; leur enveloppe est d'une ténuité extrême; elles renferment une substance opaque, blanche et finement granuleuse. On y voit en outre un noyau de $0^{mm},012$. Elles ne paraissent pas plus nombreuses que les cellules unipolaires.

Les cellules unipolaires ont un diamètre de $0^{mm},020$ à $0^{mm},025$; mais il en existe aussi qui ont des dimensions moitié moindres. Leur contenu granuleux ressemble à celui des cellules apolaires. Elles renferment aussi un noyau un peu plus petit que celui des précédentes, car il n'a que $0^{mm},007$.

Dans un cerveau très-frais, j'ai trouvé une de ces cellules (2) dont la fibre avait une grande longueur. Elle ne tardait pas à donner du même côté deux autres fibrilles, mais celles-ci étaient rompues. C'est un bel exemple d'origine multiple pour un tube nerveux; il est évident que chacune de ces fibrilles, portées par le prolongement de la cellule, se terminait aussi par une cellule qui a été arrachée par la préparation. Les fibrilles à leur sortie des cellules ont $0^{mm},005$.

Le ganglion sus-pharyngien renferme aussi des cellules apolaires et unipolaires, qui ressemblent à celles du cerveau de la manière la plus complète (3). J'ai mesuré une cellule apolaire qui avait $0^{mm},025$ et qui renfermait un noyau de $0^{mm}.012$ dans un liquide granuleux épais. La membrane de ces cellules est

(1) Fig. 22.
(2) Fig. 22.
(3) Fig. 23.

très-mince. Les cellules unipolaires sont aussi très-faciles à trouver ; j'en ai vu plusieurs qui avaient de $0^{mm},020$ à $0^{mm},025$ de diamètre et qui renfermaient un noyau de $0^{mm},01$. J'en ai trouvé une d'un diamètre beaucoup plus considérable ; elle avait $0^{mm},04$, mais son noyau n'avait que le diamètre habituel de $0^{mm},01$.

J'ai renouvelé bien des fois cette observation, à savoir, que le ganglion sus-pharyngien renferme les mêmes éléments anatomiques que le cerveau. Elle me semble très-importante, car c'est la dernière preuve à la démonstration faite à propos du cerveau de la Sèche, tendant à affirmer que le ganglion sus-pharyngien n'est autre que la troisième bande transversale du cerveau, et qu'il ne fait, par conséquent, pas partie du système stomato-gastrique.

Les cellules unipolaires des ganglions optique et olfactif ressemblent à celles du cerveau.

Les nerfs des bras ne présentent pas dans la Sèche une série de ganglions distincts. Ce sont des cylindres sans renflements, dans lesquels les fibres, les cellules et la substance amorphe sont disposées sans ordre apparent (1). Les cellules unipolaires ont de $0^{mm},025$ à $0^{mm},028$; leur contenu est granuleux comme celui des cellules analogues du cerveau. Elles renferment un noyau de $0^{mm},012$ qui contient lui-même un petit nucléole. Les cellules bipolaires sont beaucoup plus volumineuses ; leur diamètre est de $0^{mm},025$ à $0^{mm},030$; elles renferment un noyau de $0^{mm},01$ de diamètre qui possède lui-même un nucléole ; mais leur contenu est un liquide incolore dans lequel il n'y a pas de granulations. Ce caractère est constant dans les quatre Céphalopodes que j'ai étudiés.

Le ganglion étoilé renferme de nombreuses cellules situées à la périphérie, et dont les pôles sont tournés vers le centre. Elles sont énormes (2) ; j'en ai mesuré qui avaient $0^{mm},12$ et les plus petites $0^{mm},085$; leur noyau a de $0^{mm},020$ à $0^{mm},025$ et renferme un nucléole bien apparent. Leur contenu est plutôt floconneux

(1) Fig. 20.
(2) Fig. 21.

que granuleux et leur membrane d'enveloppe a une épaisseur notable. Leur forme est presque sphérique. Chacune se prolonge en un tube.

Les ganglions qui appartiennent au nerf viscéral sont forts petits et peu distincts. Leurs éléments (1) sont des cellules fort petites, presque remplies par leurs noyaux. Les cellules ont $0^{mm},0145$ et le diamètre des noyaux varie de $0^{mm},01$ à $0^{mm},007$. Chacune de ces cellules est munie d'un prolongement très-grêle, mais je n'ai pu voir sa continuité avec un tube à moelle. Arrivé au ligament charnu de la branchie, le nerf prend l'aspect d'un cylindre ganglionnaire, dans lequel les divers éléments ne semblent plus occuper une position déterminée.

Noyaux.

La substance grise du cerveau est en petite quantité dans la Sèche, mais il y a des noyaux dans la substance blanche comme chez l'Élédone et le Poulpe. Ce sont des disques bombés au milieu, de $0^{mm},007$ de diamètre, remplis de granulations et bien faciles à reconnaître. Ils ne diffèrent de ceux de l'Élédone que par un diamètre un peu plus grand (2). Je les ai vus dans le cerveau, dans le ganglion sus-pharyngien et dans le ganglion optique.

Matière granuleuse amorphe.

Elle est en quantité plus considérable dans le cerveau de la Sèche que dans celui de l'Élédone et dans celui du Poulpe. C'est une matière demi-liquide, très-finement granuleuse, qui ressemble entièrement à celle qui remplit les cellules unipolaires. J'en ai trouvé dans le ganglion optique et dans le ganglion sus-pharyngien, où elle renferme des cellules et des noyaux libres.

La composition des ganglions du stomato-gastrique était très-importante à étudier dans la Sèche. En effet, si ces ganglions, c'est-à-dire le sous-pharyngien et le stomacal, ne renferment

(1) Fig. 24.
(2) Fig. 22.

que de la matière amorphe, le sus-pharyngien qui contient des cellules et des noyaux en est bien distinct; aussi ai-je renouvelé bien des fois mes observations, en usant de tous les moyens connus. Je suis toujours arrivé au même résultat que pour l'Élédone et le Poulpe, à savoir : que les ganglions sous-pharyngien et stomacal ne renferment que de la matière amorphe et des tubes qui s'y perdent.

C'est donc un fait très-important, un dernier caractère qui permet de séparer définitivement le ganglion sus-pharyngien du stomato-gastrique, pour le considérer comme une partie du cerveau.

Le système nerveux de la Sèche renferme donc les éléments histologiques suivants :

1° Des tubes à moelle et des fibres pâles résultant de leur division ;

2° Des cellules apolaires dans le collier œsophagien et dans le ganglion sus-pharyngien qui est la partie antérieure du cerveau ;

3° Des cellules unipolaires de volume et d'aspect différents dans le collier, le ganglion sus-pharyngien, les nerfs ganglionnaires des bras, le ganglion étoilé, les ganglions du viscéral et l'optique ;

4° Des cellules multipolaires dans le nerf ganglionnaire des bras ;

5° Des noyaux libres dans le collier, le sus-pharyngien et le ganglion optique ;

6° De la matière amorphe granuleuse dans le collier, le ganglion sus-pharyngien, l'optique et les ganglions sous-pharyngien et stomacal. Ces derniers, qui appartiennent seuls au système stomato-gastrique, ne contiennent pas autre chose que cette matière dans leur intérieur.

CALMAR.

Tubes.

Les tubes nerveux du Calmar sont encore plus volumineux

que ceux de la Sèche ; leur diamètre est de $0^{mm},02$. Leur enveloppe et leur moelle sont très-distinctes, mais ressemblent complétement à ce que l'Élédone, le Poulpe et la Sèche nous ont permis de voir.

Les fibres pâles des centres nerveux sont beaucoup plus ténues, quelques-unes ont à peine $0^{mm},003$. Les gros tubes à moelle des nerfs des bras atteignent $0^{mm},025$.

J'ai vu les fibres pâles prendre naissance dans les cellules unipolaires du cerveau, et se réunir avec des fibres analogues pour constituer des tubes à moelle (1).

En étudiant par transparence le ganglion étoilé d'un petit individu, j'ai pu voir les fibres des nerfs qui en sortent naître des cellules de la périphérie, mais je n'oserais affirmer d'une manière absolue que chaque tube ne correspond qu'à une cellule.

Les tubes nerveux du système stomato-gastrique ne diffèrent en rien de ceux du système de la vie animale. La transparence des tissus me faisait espérer que je pourrais, dans de très-petits individus, voir leurs terminaisons d'une manière plus nette que dans les trois autres espèces, mais je n'ai vu que ce que l'Élédone, le Poulpe et la Sèche m'avaient montré ; les fibres se perdant dans la substance amorphe. Cette observation demande une sérieuse attention ; il y a en effet une couche légèrement brune sur le ganglion stomacal, des cellules à noyaux la forment en entier. Ces cellules ne sont pas de nature nerveuse. L'action du compresseur qui met tout sur un même plan m'avait fait croire un moment qu'elles se trouvent dans le ganglion ; une dissection faite avec soin a vite dissipé cette erreur.

Cellules.

Elles ressemblent beaucoup à celles de la Sèche et sont tout aussi faciles à voir.

Dans la substance blanche du collier, qui est très-peu solide (2), j'ai trouvé des cellules apolaires et unipolaires. Les

(1) Fig. 26.
(2) Fig. 26, et fig. 27.

premières ont $0^{mm},030$ à $0^{mm},035$ de diamètre; elles renferment une substance granuleuse, opaque, demi-fluide, et un noyau de $0^{mm},01$; leur membrane est extrêmement ténue. Les cellules unipolaires varient de $0^{mm},0115$ à $0^{mm},0205$ et leur noyau de $0^{mm},006$ à $0^{mm},01$. Leur contenu et leur membrane ressemblent à ceux des précédentes. J'ai vu plusieurs de ces cellules munies d'un prolongement ramifié bien distinct (1). L'une, d'un diamètre de $0^{mm},02$ et d'une forme presque carrée, se continuait en une fibre pâle, longue de $0^{mm},084$ et de $0^{mm},003$ de diamètre, qui, près du point où elle est rompue, se réunit à une autre fibre semblable. L'autre, beaucoup plus petite, de $0^{mm},0115$ de diamètre, munie d'un noyau de $0^{mm},006$, présentait un prolongement pâle de $0^{mm},02$ de longueur, large de $0^{mm},004$ et débouchait dans une fibre de $0^{mm},005$.

Je crois que, d'après cela, il ne peut rester le moindre doute sur l'origine et la réunion de ces fibres pâles des centres nerveux, chez les Céphalopodes qui nous occupent.

Dans le ganglion sus-pharyngien, j'ai trouvé des cellules apolaires (2) et des cellules unipolaires très-semblables à celles du cerveau, et qui n'en diffèrent que par une plus grande opacité du noyau. Les premières sont de $0^{mm},020$, les secondes varient de $0^{mm},015$ à $0^{mm},020$. Les noyaux ont environ $0^{mm},001$. Cette composition est semblable à celle du même ganglion dans la Sèche; ce sont les éléments anatomiques du cerveau et non ceux d'un ganglion du stomato-gastrique que nous trouvons ici.

Dans les bras (3), j'ai trouvé des cellules allongées de $0^{mm},06$ sur $0^{mm},03$ et $0^{mm},035$, à contenu opaque et granuleux, renfermant un noyau de $0^{mm},01$ à $0^{mm},015$. Il existe aussi, dans le nerf qui parcourt le canal de ces organes, des cellules bipolaires de $0^{mm},020$ de diamètre, contenant un noyau de $0^{mm},01$ et pleines d'un liquide transparent sans granules. Le groupement de ces éléments n'existe pas dans l'ordre où nous l'avons vu chez l'Élé-

(1) Fig. 26.
(2) Fig. 28.
(3) Fig. 29.

done et le Poulpe ; ce que nous observons ici est en tout semblable à ce que la Sèche nous a présenté.

Le ganglion étoilé est formé aussi en grande partie de cellules unipolaires. Ce sont des corps presque sphériques de $0^{mm},08$ à $0^{mm},115$ de diamètre, à contenu floconneux avec un gros noyau de $0^{mm},027$. Leur enveloppe est transparente, mais épaisse. Chaque cellule m'a semblé fournir directement un tube à moelle.

Noyaux.

Dans le cerveau, il y a fort peu de substance grise distincte, mais les noyaux n'y sont pas rares ; ils ont $0^{mm},007$ de diamètre comme dans la Sèche. J'en ai trouvé aussi dans le ganglion sus-pharyngien et dans le ganglion optique.

Matière granuleuse amorphe.

Ce que j'ai dit de cette matière pour la Sèche, je le dirai pour le Calmar. C'est une substance demi-liquide, blanche et opaque, pleine de granulations très-petites. Elle joue un grand rôle dans la composition du cerveau, et c'est elle qui constitue uniquement le contenu des ganglions du stomato-gastrique.

Si, après cette étude des éléments anatomiques du système nerveux des quatre Céphalopodes qui font le sujet de mon travail, nous jetons un coup d'œil comparatif sur les résultats obtenus, nous constaterons une grande analogie dans l'organisation de ces animaux.

De même que je suis parvenu à ramener à un même type la structure du collier, et à rapporter les diverses parties du cerveau de la Sèche et du Calmar à celles du cerveau de l'Élédone et du Poulpe, j'ai trouvé dans les éléments histologiques de ces organes la plus grande analogie. Les cellules apolaires et unipolaires des uns et des autres, ne diffèrent que par leur volume et la facilité plus ou moins grande que l'on a à voir leurs prolongements. L'existence de noyaux libres et leur réunion en substance grise, est encore un fait général.

Dans les ganglions des bras, j'ai trouvé des cellules unipolaires ressemblant à celles du cerveau et dont le contenu est granuleux. J'ai trouvé aussi des cellules bipolaires, rarement des cellules tripolaires, les unes et les autres à contenu clair et sans granulations. La structure de ces ganglions varie chez l'Élédone et le Poulpe. Ces organes sont bien distincts et montrent plusieurs zones ; chez la Sèche et le Calmar tout est confondu, mais les caractères des éléments histologiques sont les mêmes.

Le ganglion optique est identique chez les quatre Céphalopodes.

Le ganglion étoilé, avec sa zone périphérique de grandes cellules, est parfaitement comparable dans les quatre espèces.

Les éléments des ganglions du nerf viscéral se présentent sous la même forme, avec une constance remarquable.

Mais l'un des résultats principaux de cette étude, c'est la connaissance de la structure si exceptionnelle et si singulière du système stomato-gastrique, connaissance qui a fourni la dernière preuve à ce que nous avons avancé, à savoir : que le ganglion sus-pharyngien, qui existe en avant du cerveau chez la Sèche et chez le Calmar, appartient à cet organe et non au système stomato-gastrique, comme le pense Brandt.

CONCLUSIONS.

On sait depuis longtemps que le système nerveux des Céphalopodes est double, et que leur système stomato-gastrique est l'analogue du grand sympathique des Vertébrés.

Le système nerveux de la vie animale est composé d'un centre principal, le collier œsophagien, duquel sortent de nombreuses paires nerveuses, et de quelques ganglions dépendant de plusieurs de ces nerfs.

1° Dans les quatre espèces que j'ai étudiées et probablement dans tous les Céphalopodes, le collier se divise naturellement en une masse supérieure désignée par Cuvier sous le nom de cerveau, et une masse inférieure. Deux commissures réunissent ces deux parties.

2° Le cerveau est formé de trois portions ganglionnaires blanches symétriques ou plutôt doubles, que l'on reconnaît déjà à la surface, sous la forme de trois bandes blanches transversales dans l'Élédone et le Poulpe, de deux bandes et du ganglion sus-pharyngien dans la Sèche et le Calmar. Je crois avoir démontré que ce ganglion appartient au cerveau et non au système stomato-gastrique.

3° Le cervelet et la calotte blanche qui le représente chez la Sèche et le Calmar, ne font pas partie de ces portions ganglionnaires; ils forment une sorte de revêtement. Sur ce cervelet nous observons, chez l'Élédone, des bandelettes longitudinales blanches au nombre de sept, et des bandelettes grises au nombre de six seulement. Chez le Poulpe, il existe cinq bandelettes blanches, la médiane est rectiligne, les autres sont sinueuses. Quatre bandelettes grises alternent avec celles-ci. Sur la calotte blanche qui chez le Calmar représente le cervelet, nous ne voyons plus que des stries longitudinales. La surface de la calotte blanche de la Sèche ne montre ni stries, ni bandelettes.

4° La partie sous-œsophagienne du collier est constituée par la réunion de trois portions ganglionnaires symétriques ou doubles.

5° La commissure antérieure correspond à la réunion des deux paires antérieures des ganglions du cerveau, avec les deux paires correspondantes de la masse sous-œsophagienne. Chez la Sèche et le Calmar la chose est évidente ; quoique moins évidente chez le Poulpe et l'Élédone, elle n'en est pas moins toutefois, il me semble, hors de contestation.

6° La commissure postérieure est bien plus volumineuse que la précédente, elle unit les deux paires postérieures des ganglions du cerveau avec les deux paires correspondantes de la masse sous-œsophagienne.

7° Les portions ganglionnaires du collier sont formées de substance blanche remplie de cellules apolaires et unipolaires, entre lesquelles est interposée de la matière amorphe en grande quantité. Ces ganglions sont réunis par de la substance grise que des noyaux isolés forment presque entièrement, et qui rem-

plit les intervalles des portions blanches, en masquant leur forme et leurs rapports.

8° Le collier œsophagien est formé par douze ganglions ou centres nerveux disposés en trois anneaux de quatre ganglions, chacun de ces anneaux étant composé de deux ganglions supérieurs ou cérébraux, et de deux ganglions inférieurs ou sous-œsophagiens. Le collier comprend de plus une partie postéro-supérieure indépendante ; c'est le cervelet.

9° La forme et la structure du ganglion optique sont les mêmes dans le Poulpe, l'Élédone, la Sèche et le Calmar.

10° Le petit ganglion olfactif est aussi semblable dans ces quatre Céphalopodes.

11° Les ganglions que portent les nerfs des bras, sont constitués de la même manière chez le Poulpe et l'Élédone. Dans la Sèche et le Calmar, il n'existe pas de ganglions distincts, mais les éléments anatomiques sont les mêmes dans les quatre espèces.

12° Le ganglion étoilé est formé de cellules unipolaires, origines des tubes nerveux qui en sortent. Sa structure est la même chez l'Élédone, le Poulpe, la Sèche et le Calmar. Les cellules de ce ganglion sont énormes pour des cellules nerveuses.

13° Les ganglions du nerf viscéral sont parfaitement semblable dans le Poulpe et l'Élédone, d'une part ; dans la Sèche et le Calmar, de l'autre. Il est possible aussi de rapporter ces deux types à un même plan ; en effet, le ganglion qui dans la Sèche et le Calmar existe à la naissance de la grande branche anastomotique, rappelle le fusiforme du Poulpe et de l'Élédone ; le ganglion du cœur branchial est peu différent dans les deux types, et le renflement ganglionnaire du nerf, dans l'axe charnu de la branchie de la Sèche et du Calmar, peut être considéré comme le résultat de la soudure d'un grand nombre de ganglions branchiaux.

14° Le système stomato-gastrique, qui avait semblé constitué suivant deux types différents, a pu être ramené à un type unique de la manière la plus heureuse, par la réunion du ganglion sus-pharyngien au cerveau, chez la Sèche et chez le Calmar. Ce système est formé par deux ganglions, le sous-pharyngien, qui est symétrique et double et reçoit des fibres nerveuses provenant

du cerveau, et le ganglion stomacal qui semble asymétrique, mais qui est cloisonné dans le sens antéro-postérieur. Ces deux centres sont réunis par les filets qui accompagnent l'œsophage.

15° Les nerfs des bras, au nombre de huit dans le Poulpe et l'Élédone, sont analogues aux nerfs des huit bras courts de la Sèche et du Calmar. Un cordon nerveux anastomotique les réunit, dans les deux types, au point où ils pénètrent dans l'axe des bras. Les deux nerfs des longs bras n'appartiennent qu'au Calmar et à la Sèche.

16° Les nerfs auditifs et les nerfs antérieurs de l'entonnoir naissent à peu près au même niveau, leurs fibres d'origine s'entrecroisent dans la portion moyenne de la masse sous-œsophagienne ; celles des auditifs s'entrecroisent transversalement au sein de la portion moyenne, pour former un véritable chiasma. Les fibres d'origine des nerfs de l'entonnoir croisent ce chiasma à angle droit. La distribution de ces nerfs est absolument la même chez les quatre espèces.

17° Le nerf de la grande veine a aussi une origine et une destination identiques chez les quatre espèces.

18° Le palléal et son accessoire naissent de la même manière et se distribuent aux mêmes organes. Dans la Sèche et le Calmar, animaux essentiellement nageurs, le palléal fournit un nerf à la nageoire. Chez le Poulpe et l'Élédone, qui rampent et ne nagent pas, l'organe essentiel de la natation n'existant pas, le palléal ne se dédouble point et se porte tout entier au ganglion étoilé.

19° Dans l'Élédone, dès leur origine, le nerf viscéral et le postérieur de l'entonnoir sont distincts; dans le Poulpe ils sont réunis sur un court espace, de façon que Cuvier a considéré ce dernier nerf comme une branche du viscéral. Il est isolé et distinct chez la Sèche et le Calmar.

Les deux viscéraux sont distincts dans toute leur longueur chez le Poulpe et l'Élédone. Quoiqu'ils soient accolés l'un à l'autre à leur sortie de la boîte crânienne chez la Sèche et le Calmar, leurs origines n'en sont pas moins distinctes. La branche musculaire du pilier de la tête est constante, de même que la branche anastomotique, les rameaux du cœur branchial et de la bran-

chie. Il n'y a de légère différence que pour les rameaux du ganglion fusiforme et pour le plexus situé derrière le rectum et la poche du noir.

20° Le nerf optique et l'olfactif sont identiques chez les quatre Céphalopodes. Le chiasma des nerfs optiques, situé au-dessus de l œsophage, et dont le développement est beaucoup plus considérable que celui du chiasma des acoustiques, est constitué de la même manière chez les quatre espèces étudiées. Les petits nerfs ophthalmiques semblent présenter quelques différences qui tiennent peut-être à la difficulté de leur observation.

21° Quant aux filets du système stomato-gastrique, la parfaite similitude de leur distribution est évidente.

22° La constitution histologique n'offre pas une analogie moins grande. La distinction entre la substance blanche du collier et la substance grise est aussi nette que possible. La première renferme des fibres pâles, des cellules apolaires et unipolaires, ainsi qu'une grande quantité de matière amorphe interposée. La seconde est presque uniquement formée de noyaux libres.

23° Le ganglion optique renferme aussi de la substance blanche à cellules unipolaires, et de la substance grise qui accompagne les divisions du nerf optique.

24° J'ai déjà insisté sur l'analogie des éléments des ganglions des bras ; nous y avons vu des cellules unipolaires à contenu granuleux, et des cellules bipolaires ou tripolaires à contenu liquide sans granules.

25° Les grandes cellules du ganglion étoilé ont aussi l'analogie la plus frappante.

26° Enfin, la constitution des ganglions du viscéral nous offre, dans l'Élédone et le Poulpe, une identité parfaite. Ce que j'ai pu en voir chez la Sèche est encore semblable.

27° La constitution histologique si remarquable des ganglions du stomato-gastrique, me paraît un fait de premier ordre. Ici point de cellules, point de noyaux ; rien qu'une substance amorphe très-finement granuleuse, presque liquide et dans laquelle les fibres nerveuses semblent se dissoudre.

Les expériences physiologiques que j'ai pu faire ne sont pas assez complètes pour trouver place dans ce travail, aussi me suis-je borné à l'exposition rigoureuse des faits observés. De ces faits je n'ai point essayé de déduire, à l'exemple de plusieurs naturalistes, des rapprochements ayant pour but de prouver chez les Céphalopodes, non-seulement l'existence des différentes parties qui constituent le système cérébro-spinal des Vertébrés, mais encore un groupement identique de ces mêmes parties. Ces tentatives ne me semblent pas heureuses, et l'unité de plan qui tend à faire dériver les Céphalopodes des Vertébrés, n'y trouve pas de preuves convaincantes. A ce sujet, Cuvier en terminant son mémoire sur le Poulpe s'exprime ainsi : « Il n'est sans doute personne qui, à » la lecture de cette courte description et à la vue des figures » qui l'accompagnent, ne soit frappé de cet appareil de parties » organiques tout aussi développées et de même nature que dans » les Vertébrés, employés à la composition d'un être absolument » différent quant au plan et à l'arrangement général tant intérieur qu'extérieur. Ces fibres, cette matière médullaire, ces » artères, ces veines, ces valvules, ce parenchyme, ces intestins, » cet œil, tout est semblable au fond, et tout est autrement entrelacé, autrement combiné. Si l'on excepte les organes de l'odorat, le système de la veine porte, les vaisseaux absorbants, le » squelette et les organes relatifs à l'urine, qui même sont peut-être remplacés par la bourse du noir, nous retrouvons à peu » près ici toutes les fonctions qui s'exercent dans les Poissons, » et cependant il n'y a nulle ressemblance, nulle analogie de disposition. » Depuis lors, les organes de l'odorat et les organes urinaires ont été découverts. D'une autre part, dans mon travail, des caractères d'un ordre élevé ont été étudiés avec soin. La structure du cerveau des Céphalopodes, question négligée jusqu'ici, nous a donné, une fois de plus, par les résultats auxquels nous sommes arrivé, la preuve incontestable du rang élevé qu'occupent ces animaux envisagés au point de vue de leur organisation. Mais, malgré ces résultats, des Vertébrés aux Céphalopodes nous voyons bien évidemment la nature passer d'un plan à un autre. Si c'est une erreur d'envisager ainsi cette question, il

n'en est pas moins vrai qu'il existe, entre les uns et les autres, une lacune tellement grande que l'imagination seule est habile à la combler.

EXPLICATION DES FIGURES.

PLANCHES 1, 2, 3, 4 ET 5.

Fig. 1. Centres nerveux de l'Élédone vus par dessus. La tête a été ouverte et le cartilage enlevé, de sorte que la masse supérieure du collier et les ganglions optiques ont été mis à nu, la cavité qui renferme le bec a été seulement entr'ouverte, les orbites ont été vidées. — *aa*, les deux yeux ; *bbbb*, cartilages des orbites ; *c*, masse du bec avec les glandes salivaires supérieures ; *dd*, œsophage ; *ee*, muscle des deux pieds supérieurs divisé et enlevé en partie ; *gg*, faisceaux latéraux des piliers de la tête ; *ii*, leurs faisceaux internes. — 1, partie supérieure du collier nerveux, cerveau ; 2, nerf optique ; 3, son ganglion ; 4, nerf ophthalmique antérieur ; 5, nerf ophthalmique postérieur et son ganglion ; 6, ganglion olfactif ; 7, nerf olfactif ; 8, nerf buccal ; 9, nerfs labiaux.

Fig. 2. Système nerveux de l'Élédone, vu par la face ventrale. La tête a été ouverte sur la ligne médiane, le bec enlevé avec les parties molles qui lui sont adhérentes, le cartilage céphalique ouvert et la partie inférieure entièrement enlevée, de sorte que les cavités auditives ont disparu ; les cavités optiques sont intactes. Un bras a été fendu dans sa longueur. La calotte gauche a été coupée au milieu, l'entonnoir rejeté à droite et toute sa partie gauche postérieure enlevée. La cloison a été détachée à sa réunion au manteau, ses deux feuillets ont été séparés et le droit rejeté en dehors, pour mettre à nu le rectum, la poche du noir et la grande veine. A gauche, tout le revêtement musculaire du corps a été enlevé jusqu'au foie et à la grande cavité veineuse dont les parois jouent le rôle de péritoine. Une partie des muscles de la tête et du pilier du même organe a aussi été enlevée. Le canal excréteur de l'ovaire a été conservé seulement dans sa partie terminale, le conduit de l'appareil urinaire a été enlevé. La membrane qui recouvre le ligament charnu de la branchie a été enlevée pour mettre à nu les ganglions branchiaux, il en a été fait de même pour celle qui recouvre le ganglion étoilé. A droite, la dissection n'a fait que mettre à nu le nerf et le rectum pour montrer la petite branche de l'anse rectale. — *a*, base des huit bras ; *b*, cavité céphalique dans laquelle était le bec ; *c*, entonnoir dont la moitié gauche, à la base, a été enlevée, et dont la membrane interne a été disséquée pour montrer le nerf ; *d*, calotte droite ; *e*, côté de la tête ; *f*, moitié conservée de la calotte gauche ; *g*, rectum ; *h*, conduit de la poche du noir ; *i*, moitié droite de la cloison rejetée à droite ; *kk*, cartilage céphalique ; *ll*, ligament charnu de la branchie ; *mm*, conduits excréteurs de l'ovaire ; *n*, foie ; *o*, jabot ; *p*, glande salivaire inférieure gauche ; *q*, partie du pilier de l'entonnoir ; *q'*, le même faisceau musculaire intact à droite ; *r*, conduit urinaire droit ; *ss*, vaisseaux branchio-cardiaques ; *tt*, cœurs latéraux, le gauche a été dépouillé des conduits urinaire et génital ; *uu*, cavités urinaires ; *v*, appareil femelle (ovaire) ; *x*, grande veine ; *yy*, pilier de la tête ; *y'*, le même intact à droite ; *zzz*, cupules brachiales ouvertes ; *w*, anus et ouverture de la

poche du noir; *α*, ouverture par laquelle passent les branches de l'aorte ascendante. — 1 1 1, les huit nerfs des bras; 2 2 2, ganglions d'un nerf brachial; 3 3, nerfs auditifs coupés; 4 4, nerfs antérieurs de l'entonnoir; 5, nerf accessoire du palléal; 6 6, nerfs palléaux, le gauche seul est disséqué; 7, nerf postérieur gauche de l'entonnoir coupé; 8, nerf postérieur droit de l'entonnoir; 9, nerf viscéral gauche; 10, sa branche destinée aux muscles du corps; 11, ses branches rectales; 12, ganglion fusiforme; 13, ganglion du cœur branchial; 14, la branche qui va à la glande sexuelle; 15, ganglions branchiaux, il y en a autant que de feuillets, dix, onze, douze ou treize; 16, nerf viscéral droit; 17, sa branche musculaire; 18, le filet rectal de cette branche; 19, rameaux de la cloison, coupés à gauche; 20, rameaux du rectum et de la poche du noir; 21, anse nerveuse qui passe du nerf viscéral droit au nerf viscéral gauche; 22 22, nerfs de la grande veine; 23, ganglion en patte d'oie.

Fig. 3. Ganglion sous-pharyngien du système stomato-gastrique de l'Élédone. — *a*, masse du bec; *b*, glande salivaire antérieure ramenée en avant; *c*, artère du bec qui a été un peu écartée de sa position; *d*, œsophage. — 1, nerf buccal qui donne un rameau inférieur; 2, et des rameaux antérieurs, en outre de celui qui va au ganglion; 3, ganglion sous-pharyngien; 4, rameaux qui suivent l'œsophage.

Fig. 4. Ganglion stomacal du stomato-gastrique de l'Élédone. — *a*, œsophage; *b*, rectum; *c*, un des conduits hépatiques; *d*, estomac spiral; *e*, gésier. — 1, ganglion stomacal; 2, filet nerveux qui vient du ganglion sous-pharyngien en rampant sur l'œsophage; 3, filets du rectum et du foie; 4, filets de l'estomac spiral; 5, filets du gésier.

Fig. 5. Ganglion fusiforme gauche de l'Élédone.

Fig. 6. Ganglion terminal du nerf olfactif de l'Élédone. — *a*, poche olfactive. — 1, nerf olfactif; 2, ganglion terminal; 3, filets qui en émanent.

Fig. 7. Ganglion du cœur branchial gauche de l'Élédone.

Fig. 8. Coupe transversale dans le ganglion optique droit de l'Élédone.

Fig. 9. Coupe transversale dans un ganglion des bras de l'Élédone. — *a*, artère brachiale. — 1, nerf brachial coupé en travers; 2, masse centrale bilobée du ganglion; 3, enveloppe externe du même; 4, zone des fibres tortueuses; 5 5 5 5, nerfs qui émanent du ganglion.

Fig. 10. Cellules apolaires, unipolaires et tripolaires et noyaux du cerveau de l'Élédone (250).

Fig. 11. Un des ganglions de la branchie de l'Élédone.

Fig. 12. Fibres tortueuses et noyaux de la zone qui entoure les ganglions des bras (520).

Fig. 13. Cellules unipolaires des mêmes ganglions (520).

Fig. 14. Cellules multipolaires des mêmes ganglions (520).

Fig. 15. Cerveau de la Sèche. La partie du cartilage qui forme la voûte crânienne a été enlevée, ainsi que la partie supérieure des orbites; la cavité qui renferme le bec a été largement ouverte. Les orbites ont été vidées. — *aa*, les yeux; *bbb*, cartilages des orbites; *c*, masse du bec. — 1, masse supérieure du collier, vue en dessus; 2 2, ganglions optiques; 3 3, ganglions olfactifs; 4, ganglion sus-pharyngien qui représente la bandelette antérieure du cerveau de l'Élédone; 5, nerfs auxquels il donne naissance en avant. En arrière il reçoit quatre cordons nerveux; les deux médians le réunissent à la seconde bande du cerveau, les deux latéraux ne sont que le dédoublement antérieur de la commissure antérieure. En dehors et en avant il donne les deux buccaux; 6, nerf olfactif; 7, nerf ophthalmique supérieur.

Fig. 16. Système nerveux de la Sèche, vu par la face ventrale. La tête a été largement ouverte et le bec retiré de sa cavité avec les parties molles adhérentes pour faire voir les nerfs des dix bras ; trois de ces derniers ont été disséqués pour montrer le ganglion lenticulaire, le cordon qui relie les nerfs et la façon dont s'élargissent ces derniers. Le cerveau et les origines nerveuses ont été mis à nu autant que possible, mais les cavités optiques sont restées intactes, tandis que les cavités auditives ont été enlevées avec la partie inférieure du cartilage. Le manteau a été largement ouvert sur la ligne médiane et rejeté à droite et à gauche. Le rectum et la poche du noir ont été disséqués avec soin d'avant en arrière et rejetés à gauche et en bas. Le pilier de l'entonnoir a été coupé et la calotte gauche divisée au milieu. L'entonnoir a été renversé à droite avec la portion adhérente de la calotte. Le pilier de la tête a été disséqué et enlevé en grande partie. La branchie gauche est intacte, mais la droite est retournée et les feuillets ramenés en arrière pour arriver à son ligament charnu qui a été disséqué. Il en résulte que le vaisseau branchio-cardiaque est presque entièrement caché. — *a*, base des bras ; *b*, cavité qui renferme le bec ; *c*, entonnoir ; *d*, calotte gauche ; *e*, pilier gauche de l'entonnoir coupé ; *f*, le même renversé à droite ; *g*, piliers de la tête et de l'entonnoir à droite ; *h*, pilier gauche de la tête coupé et disséqué ; *i*, rectum ; *k*, canal du noir ; *l*, poche du noir ; *mm*, glandes nidamentaires ; *nn*, cœurs branchiaux ; *o*, branchie du côté gauche dans sa position normale ; *p*, branchie du côté droit disséquée pour montrer le nerf ; *q*, canal génital femelle unique chez cet individu ; *rr*, ouvertures urinaires. — 1 1 1 1 1, nerfs des bras ; 2, nerf acoustique ; 3, nerf antérieur de l'entonnoir, à gauche il est coupé, mais le même peut être suivi sur l'entonnoir où il donne de nombreux filets, celui du côté droit n'apparaît qu'à son origine ; 4 4, nerfs de la grande veine ; 5 5, nerfs postérieurs de l'entonnoir coupés peu après leur sortie de la boîte crânienne ; 6, le nerf postérieur gauche de l'entonnoir dans la calotte ; 7, accessoire du palléal à gauche ; 8, nerf palléal gauche ; 9, ganglion étoilé du même côté ; 10, tronc commun des viscéraux ; 11, viscéral gauche ; 12, branche qui se porte aux piliers réunis de la tête et de l'entonnoir ; 13, grande anse nerveuse anastomotique ; 14, ganglion du cœur branchial ; 15, renflement ganglionnaire du nerf de la branchie.

Fig. 17. Ganglion sous-pharyngien de la Sèche. — *a*, masse du bec ; *bb*, couche musculaire externe ouverte sur le côté et enlevée en partie ; *c*, œsophage ; *d*, artère buccale ; *e*, canal commun des glandes salivaires. Les nerfs et l'artère du côté droit ont été supprimés. — 1, ganglion sus-pharyngien qui est l'analogue de la bande antérieure du cerveau de l'Élédone ; 2, nerfs des lèvres ; 3, nerf buccal ; 4, ganglion sous-pharyngien, il appartient au système stomato-gastrique ; 5, nerf buccal qui passe sous le névrilème de ce dernier en lui abandonnant quelques fibres.

Fig. 18. Ganglion stomacal de la Sèche. Cette disposition est exceptionnelle, le ganglion est ordinairement simple. — *a*, œsophage ; *b*, rectum ; *c*, estomac spiral ; *d*, gésier. — 1, ganglion qui fournit les filets nerveux du gésier ; 2, ganglion qui donne ceux du rectum et de l'estomac spiral ; 3, filet qui provient de la réunion des deux nerfs du ganglion sous-pharyngien, il se bifurque et donne un rameau à chaque ganglion stomacal, ordinairement il est simple, puisqu'il n'y a qu'un ganglion ; 4, filets du gésier ; 5, filets de l'estomac spiral ; 6, filets du rectum.

Fig. 19. Ganglion qui se trouve sur le viscéral de la Sèche au point où celui-ci fournit la grande anse anastomotique. — 1, nerf viscéral gauche ; 2, le même au-dessous de l'anastomose ; 3, grande anse anastomotique ; 4, ganglion.

Fig. 20. Cellules unipolaires et bipolaires prises dans la partie ganglionnaire d'un nerf des bras de la Sèche (520).

Fig. 21. Groupe de cellules pris dans le ganglion étoilé de la Sèche (100).

Fig. 22. Cellules et noyaux du cerveau de la Sèche (200).

Fig. 23. Cellules et noyaux du ganglion sus-pharyngien de la Sèche (200).

Fig. 24. Cellules prises dans le ganglion du viscéral qui est près de la grande branche anastomotique chez la Sèche (420).

Fig. 25. Système nerveux du Calmar, vu par la face ventrale. La cavité qui renferme le bec a été largement ouverte, et ses parois formées par la base des dix bras renversées à droite et à gauche. Le bec et les parties molles adhérentes sont demeurées en place. La cavité crânienne a été ouverte et la plus grande partie du cartilage enlevée avec les cavités auditives, mais les cavités optiques sont intactes. Le manteau a été largement ouvert sur la ligne médiane et les deux moitiés rejetées à droite et à gauche. Le pilier gauche de l'entonnoir a été coupé en travers, et l'entonnoir rejeté à droite avec une portion de la calotte. La peau qui recouvre ces deux organes a été enlevée. Le pilier gauche de la tête a été à peu près séparé en deux, et la partie supérieure a été disséquée et renversée en dehors. La branchie droite a été fortement retournée, puis disséquée, pour arriver à son ligament charnu; la gauche est intacte. — *a*, base des bras; *b*, bec; *cc*, les yeux; *dd*, cartilages céphaliques; *e*, partie antérieure du pilier de la tête qui a été disséquée et rejetée en dehors; *f*, partie postérieure du même organe qui est demeurée en place; *g*, pilier gauche de l'entonnoir; *h*, entonnoir rejeté à droite; *i*, partie antérieure du pilier gauche de l'entonnoir; *j*, canal excréteur des spermatophores; *k*, rectum; *l*, poche du noir; *mm*, les deux cœurs branchiaux; *n*, branchie droite renversée et disséquée; *o*, branchie gauche qui n'a pas été touchée. — 1 1, nerfs des bras; 2, petits nerfs de la tête; 3, acoustique; 4, nerf antérieur de l'entonnoir coupé à une petite distance de son origine; 5, nerf de la grande veine; 6, nerf palléal; 7, sa bifurcation; 8, ganglion étoilé; 9, nerf de la nageoire; 10, distribution du nerf antérieur de l'entonnoir; 11, tronc commun des nerfs viscéraux; 12, nerf viscéral droit; 13, plexus des viscéraux au niveau de l'anus; 14, anse anastomotique; 15, ganglion du cœur branchial; 16, portion ganglionnaire du nerf dans le ligament charnu de la branchie; 17, rameau musculaire qui se distribue aux piliers réunis de la tête et de l'entonnoir; 18, nerf postérieur de l'entonnoir; 19, sa distribution dans la calotte.

Fig. 26. Cellules nerveuses prises dans le cerveau du Calmar. Elles terminent des fibrilles qui sont les ramifications de tubes larges (250).

Fig. 27. Cellules unipolaires et apolaires du cerveau du Calmar (250).

Fig. 28. Cellules unipolaires et apolaires du ganglion sus-pharyngien ou bande antérieure du cerveau chez le Calmar (250).

Fig. 29. Cellules unipolaires et bipolaires prises dans le nerf ganglionnaire d'un bras du Calmar (520).

Fig. 30. Distribution du nerf palléal du Calmar. — 1, nerf palléal; 2, sa branche externe ou ganglionnaire; 3, ganglion étoilé (stellatum) qui donne des branches nombreuses au manteau; 4, gros rameau qui rejoint le nerf de la nageoire; 5, branche postérieure principale du ganglion étoilé, elle se distribue à la portion latérale externe du manteau, auquel elle donne dans son trajet de nombreux rameaux par son côté externe seulement, et une branche volumineuse au nerf de la nageoire; 6, nerf de la

nageoire, il est formé par la branche interne du palléal, par un rameau qui vient du ganglion étoilé et par une branche que lui fournit le nerf postérieur du stellatum.

Fig. 31. Distribution du nerf palléal de la Sèche. — 1, nerf palléal; 2, sa branche interne ou nerf de la nageoire; 3, ganglion étoilé, il fournit de nombreuses branches au manteau et donne en arrière un gros tronc qui rejoint le nerf de la nageoire; 4, nerf récurrent qui passe sous le stellatum et se distribue à la partie antérieure de la nageoire; 5, renflement que présente le nerf de la nageoire au point où la branche fournie par le stellatum s'anastomose avec celui-ci; 6, nerf de la nageoire.

Fig. 32. Coupe longitudinale dans le collier nerveux de l'Élédone. — *a*, partie supérieure du collier ou cerveau; *b*, partie inférieure. L'œsophage, le conduit salivaire et les branches de l'aorte ont été enlevés. — 1, masse de substance blanche antérieure. Elle donne naissance aux nerfs buccaux et labiaux, et présente au milieu une dépression remplie par de la substance grise, c'est le sillon antérieur de couleur grisâtre qui sépare la troisième et la deuxième bande du cerveau; 2, masse triple de substance blanche, elle renferme les origines sus-œsophagiennes du nerf optique. Elle est séparée en avant de la première masse blanche par une couche de substance grise qui se trouve au niveau du sillon moyen du cerveau. En arrière de sa partie moyenne, une autre couche de substance grise la sépare du cervelet au niveau du sillon postérieur; 3, masse blanche postérieure du cerveau ou cervelet de Cuvier. Elle est absolument isolée et ne renferme aucune origine nerveuse; 4, masse blanche antérieure de la partie inférieure du collier; elle correspond au ganglion en patte d'oie et renferme les origines des nerfs des bras; 5, portion blanche moyenne inférieure; elle renferme les origines des acoustiques et des nerfs antérieurs de l'entonnoir; 6, nerf antérieur de l'entonnoir; 7, portion blanche postérieure de la masse sous-œsophagienne du collier, les viscéraux 8, et les palléaux y prennent naissance.

Fig. 33. Coupe transversale du collier nerveux de l'Élédone au niveau du ganglion en patte d'oie. A la partie supérieure on ne voit que la bande antérieure du cerveau, à la partie inférieure, le ganglion en patte d'oie et les origines des huit nerfs des bras.

Fig. 34. Coupe transversale en arrière de la précédente, au niveau de la commissure antérieure du cerveau de l'Élédone.

Fig. 35. Coupe transversale du collier nerveux de l'Élédone vers la partie antérieure des nerfs optiques. Elle montre les origines sus-œsophagiennes et sous-œsophagiennes de ces nerfs, et leur chiasma, ainsi que la partie antérieure de la portion blanche moyenne inférieure.

Fig. 36. Coupe transversale un peu oblique du collier de l'Élédone, au niveau de la partie postérieure des nerfs optiques. Elle montre en dessus les sept bandelettes de substance blanche du cervelet, plus bas les origines postérieures de l'optique qui sont toutes sus-œsophagiennes, les origines sous-œsophagiennes étant très-courtes; au-dessous de l'œsophage, la portion blanche inférieure moyenne qui contient les origines des nerfs antérieurs de l'entonnoir sur la ligne médiane, et sur les côtés celles des acoustiques qui se croisent pour former un véritable chiasma.

Fig. 37. Coupe transversale dans la portion blanche postérieure de la masse sous-œsophagienne de l'Élédone. La partie supérieure du collier n'existe plus. La coupe permet de voir les origines des palléaux en haut, et celles des viscéraux en bas, séparées par un léger tractus grisâtre.

Fig. 38. Coupe transversale un peu oblique du collier nerveux du Poulpe, faite entre

les deux commissures. Elle montre en dessus les origines antérieures des nerfs optiques; en dessous, celles des acoustiques avec un chiasma moins distinct que dans l'Élédone, et celles des nerfs antérieurs de l'entonnoir.

Fig. 39. Coupe transversale du collier nerveux du Poulpe au niveau des nerfs optiques. Elle montre les origines sus-œsophagiennes et sous-œsophagiennes de ces nerfs, ainsi que leur chiasma. A la partie inférieure on voit encore une bande mince de substance blanche, qui appartient à la portion moyenne de la masse sous-œsophagienne du collier.

Fig. 40. Coupe transversale dans le cervelet du Poulpe pour faire voir la disposition des cinq bandelettes blanches.

Fig. 41. Coupe longitudinale dans le collier nerveux de la Sèche. L'œsophage, le conduit salivaire et les vaisseaux ont été enlevés.—*a*, masse supérieure ou cerveau; *b*, masse inférieure du collier. — 1, portion blanche antérieure du cerveau, simple et ne représentant que la partie postérieure de la portion antérieure du cerveau de l'Élédone; 2, portion blanche moyenne de la masse sus-œsophagienne du collier, triple et renfermant les origines supérieures des nerfs optiques; 3, portion blanche supérieure du cerveau, elle est simple et ne donne aucune origine nerveuse, elle représente le cervelet de l'Élédone. Ces portions de substance blanche sont séparées par une très-faible quantité de substance grise qui forme deux tractus transversaux en avant; 4, portion blanche antérieure de la masse sous-œsophagienne qui donne naissance aux nerfs des bras; 5, portion blanche moyenne où sont les origines des acoustiques et des nerfs antérieurs de l'entonnoir; 6, nerf antérieur de l'entonnoir; 7, portion blanche postérieure donnant naissance aux palléaux, aux viscéraux et aux nerfs de la grande veine; 8, viscéral.

Fig. 42. Coupe transversale antérieure dans le collier nerveux de la Sèche. Elle montre en dessus la portion blanche antérieure, en dessous la coupe du ganglion en patte d'oie et les origines des nerfs des bras. Les nerfs des longs bras sont immédiatement de chaque côté de la ligne médiane, leur volume est très-peu considérable.

Fig. 43. Coupe un peu oblique en arrière de la précédente. Elle montre en dessus les parties antérieures de la portion moyenne du cerveau, en dessous le ganglion en patte d'oie.

Fig. 44. Coupe transversale en arrière de la précédente. Elle montre en dessus la coupe de cette portion blanche du cerveau, supérieure ici, postérieure chez l'Élédone que Cuvier a appelée cervelet; sur les côtés les noyaux de substance blanche où les optiques prennent naissance; en dessous une partie de la portion blanche moyenne inférieure.

Fig. 45. Coupe transversale du collier nerveux de la Sèche au niveau de la partie antérieure des nerfs optiques. On voit en dessus la coupe du cervelet, les origines sus-œsophagiennes et le chiasma des nerfs optiques, en dessous les origines sous-œsophagiennes et une partie de la masse blanche moyenne inférieure.

Fig. 46. Coupe transversale du collier nerveux de la Sèche au niveau de la partie postérieure des nerfs optiques. En dessus le cervelet a changé de forme, le chiasma des optiques est moins net; en dessous les origines sous-œsophagiennes des optiques descendent moins bas que dans la coupe précédente, et la portion blanche moyenne inférieure est beaucoup plus développée, et montre les origines des acoustiques avec un chiasma peu visible et celles des nerfs antérieurs de l'entonnoir.

Fig. 47. Collier nerveux de l'Élédone vu par le côté.—*a*, ouverture entre la commissure antérieure et la commissure postérieure par laquelle passe une artère. — 1, troisième bande blanche du cerveau, en avant elle donne les nerfs buccaux et labiaux ; 2, seconde bande ; 3, première bande ; 4, cervelet ; 5, coupe du nerf optique ; 6, nerf ophthalmique antérieur et supérieur et nerfs moteurs du globe oculaire ; 7, nerf ophthalmique postérieur et supérieur ; 8, nerf palléal et son accessoire ; 9, nerf viscéral et nerf postérieur de l'entonnoir ; 10, nerf antérieur de l'entonnoir ; 11, nerf de la grande veine ; 12, nerf acoustique ; 13, nerfs ophthalmiques inférieurs, antérieur et postérieur, et nerf moteur du globe oculaire ; 14, nerfs antérieurs du ganglion en patte d'oie.

Fig. 48. Collier nerveux du Poulpe vu par côté. Les chiffres ont la même signification que dans la figure précédente.

Fig. 49. Collier nerveux de la Sèche vu par le côté. — 1, ganglion sus-pharyngien ou bande transversale antérieure du cerveau ; 2, cordons nerveux qui le mettent en communication avec la bande moyenne ; 3, cordon antérieur résultant du dédoublement de la première commissure ; 4, cette commissure ; 5, deuxième bande transversale du cerveau paraissant être la plus antérieure si l'on comprend le ganglion sus-pharyngien dans le système stomato-gastrique comme le fait Brandt ; 6, première bande du cerveau ; 7, cervelet qui est supérieur au lieu d'être postérieur comme chez l'Élédone, il ne porte pas de bandelettes longitudinales comme chez ce dernier ; 8, section du nerf optique ; 9, nerf ophthalmique supérieur ; 10, nerf palléal et son accessoire ; 11, nerf viscéral ; 12, nerf antérieur de l'entonnoir ; 13, nerf de la grande veine ; 14, nerf acoustique ; 15, nerf ophthalmique inférieur ; 16, nerfs qui partent du ganglion en patte d'oie en avant, nerfs des bras, nerfs de la tête.

Fig. 50. Collier nerveux du Calmar vu par côté. Les chiffres désignent les mêmes parties que dans la figure précédente.

Fig. 51. Cellules du ganglion étoilé de l'Élédone (140).

Fig. 52. Terminaisons ou origines nerveuses dans le ganglion fusiforme de l'Élédone (420).

Fig. 53. Terminaisons nerveuses dans l'oreille de l'Élédone (280).

Fig. 54. Cellules apolaires et unipolaires et noyaux du cerveau du Poulpe (250).

Fig. 55. Terminaison ou origine nerveuse dans le ganglion du cœur branchial du Poulpe (420).

Fig. 56. Tube large à moelle, cellules unipolaires et bipolaires prises dans un des ganglions des bras du Poulpe (750).

Fig. 57. Cellules du ganglion stellatum du Poulpe (140).

Fig. 58. Structure du ganglion étoilé du Calmar.

Paris. — Imprimerie de E. Martinet, rue Mignon, 2.

Système nerveux de l'Elédone.

A. Salmon imp. r. Vieille-Estrapade, 15. Paris.

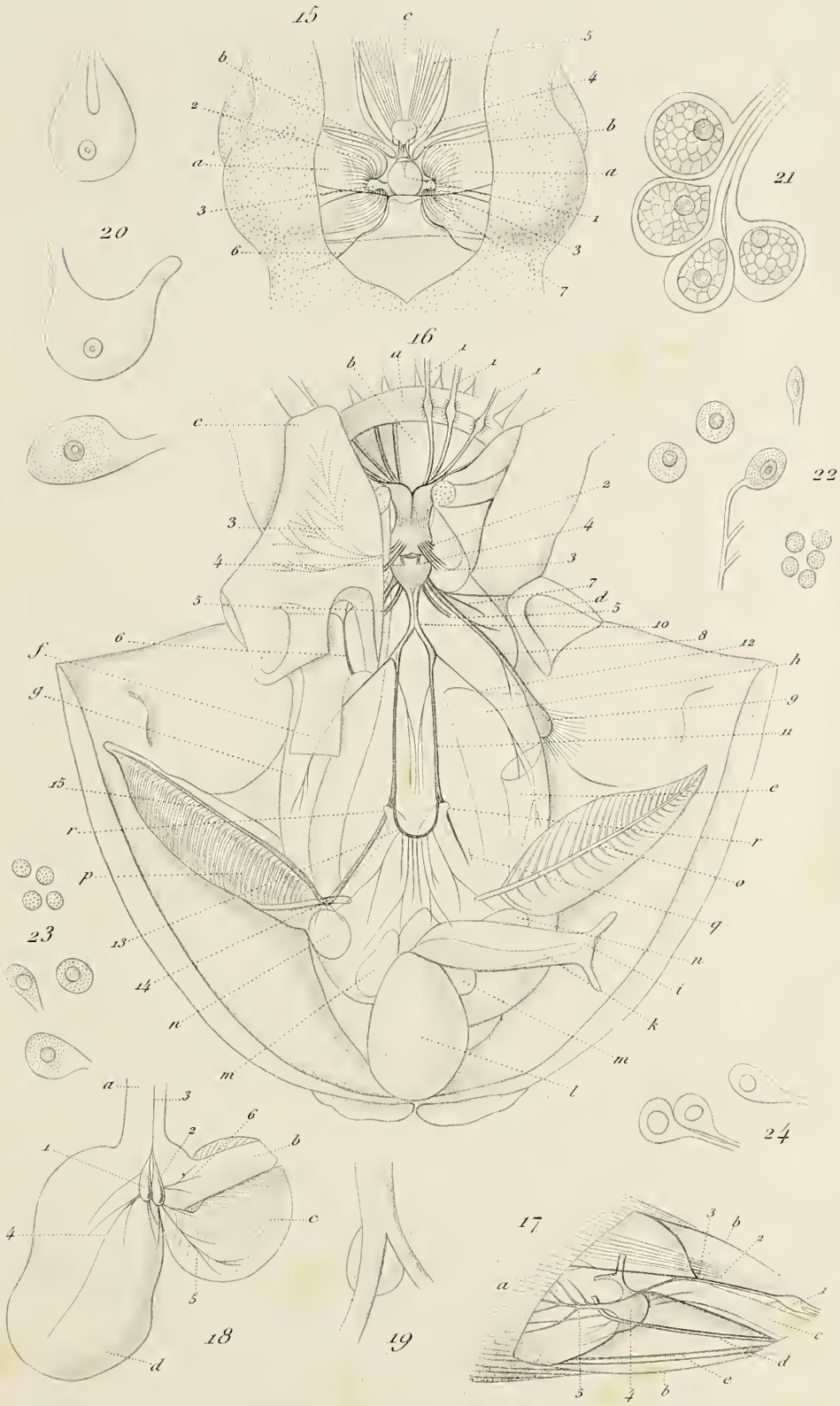

Système nerveux de la Sèche.

A. Salmon imp. r. Vieille-Estrapade, 15. Paris.

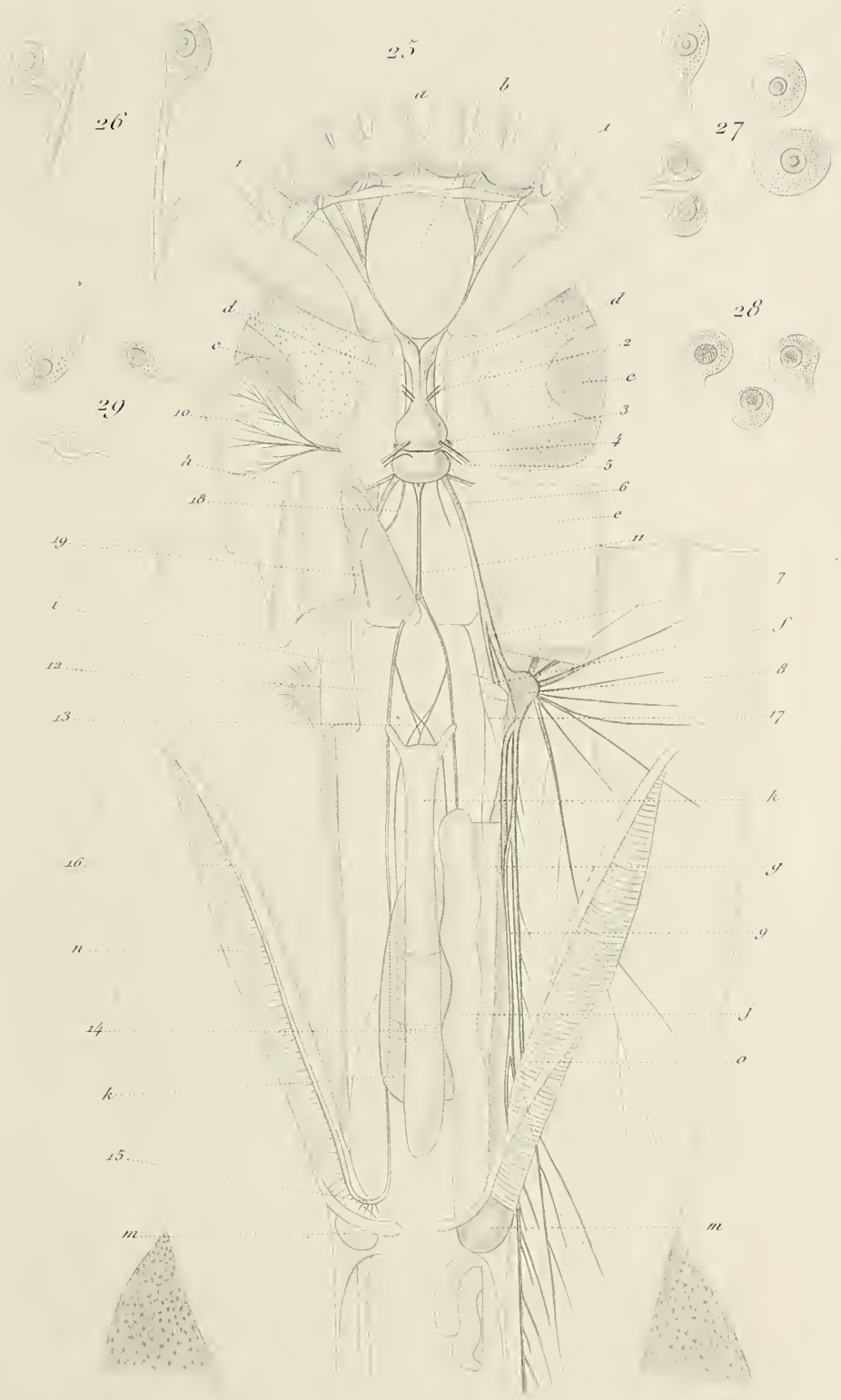

Système nerveux du Calmar.

A. Salmon imp. r Vieille-Estrapade 15. Paris.

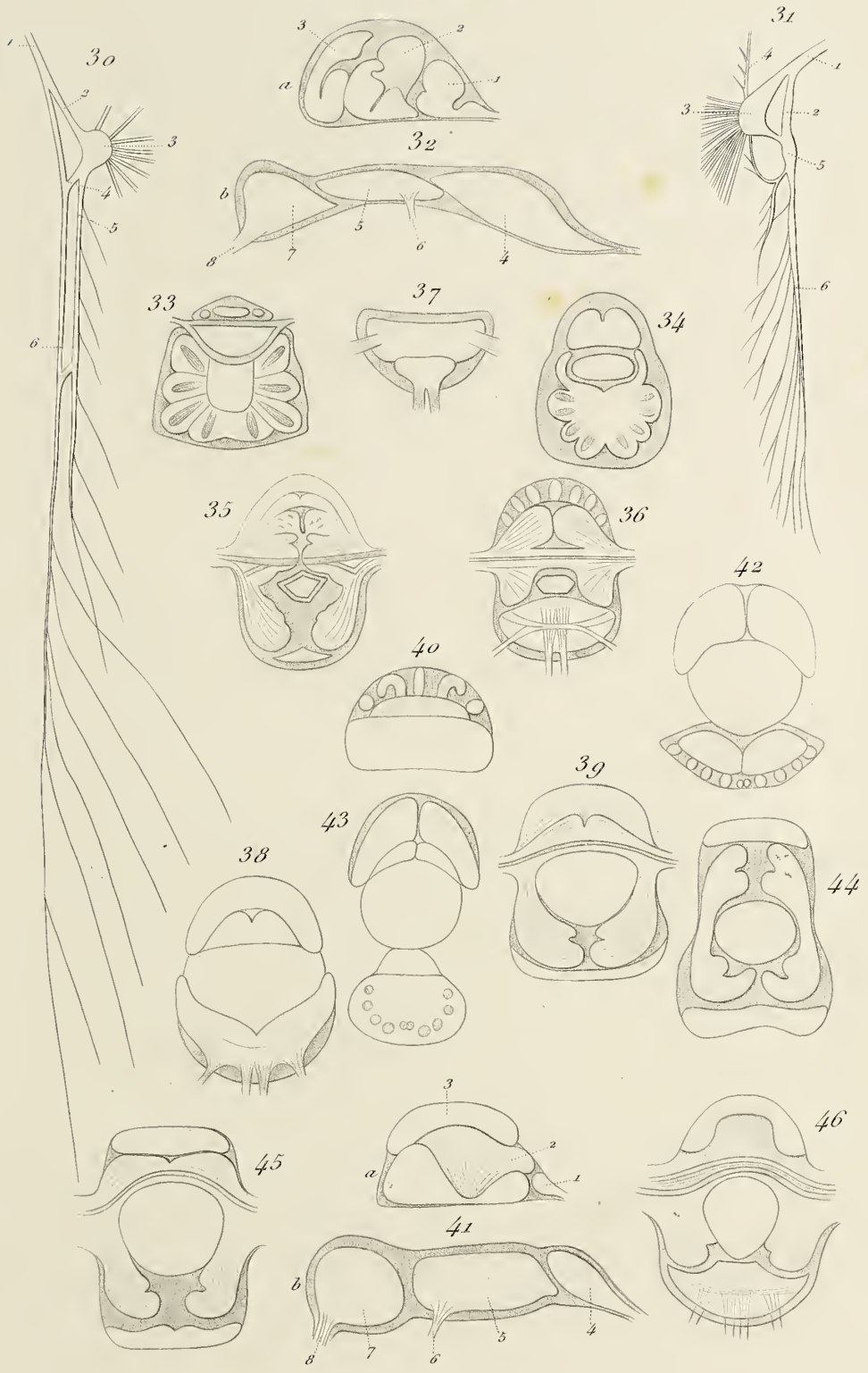

Système nerveux des Céphalopodes.

A. Salmon, imp. r. de la Vieille-Estrapade



Système nerveux des Céphalopodes.

A. Salmon imp. r. Vieille-Estrapade, 15. Paris.

#55
3C

SMITHSONIAN INSTITUTION LIBRARIES

SMITHSONIAN INSTITUTION LIBRARIES

Smithsonian Libraries
39088005940903